Leids Universitair
Medisch Centrum

Immunotherapie, huidige stand van zaken en innovaties in de toekomst

20 Mei 2019

Ellen Kapiteijn

Medische Oncologie

LUMC

Immunotherapie in de oncologie

- Checkpoint inhibitors: anti-CTLA4 (ipilimumab), anti-PD-1 (nivolumab, pembrolizumab) en anti-PD-L1 (avelumab, atezoluzumab, durvalumab)
- Vaccinaties: dendritische cel vaccinatie, DNA vaccinaties, T-VEC (Talimogene laherparepvec) vaccinatie
- Adoptive cellular therapieën
  - Adoptive T-cel transfer therapie
  - TIL (tumor infiltrating lymphocytes) therapie
  - TCR (T-cell receptor) gene therapie
  - CAR (chimeric antigen receptor) T-cell therapie

Immunotherapie in wetenschappelijke tijdschriften

2013

2014

2015

Immunotherapie in andere tijdschriften

Jimmy Carter says his brain cancer is gone – here's how his age may have helped him

STAT

Sharon Begley, STAT

Dec. 7, 2015, 2:44 PM 25

FACEBOOK LINKEDIN TWITTER EMAIL PRINT

Carter said in a statement that a recent brain MRI indicated that the four melanoma lesions on his brain were gone and no new ones had formed. The former president said that he will continue to receive doses of Keytruda, a recently approved immunotherapy drug.



Recent, Nobel prijs voor de Geneeskunde

Maar ook…

Photograph by dlrsa2001/Getty Images

Cancer immunity cycle

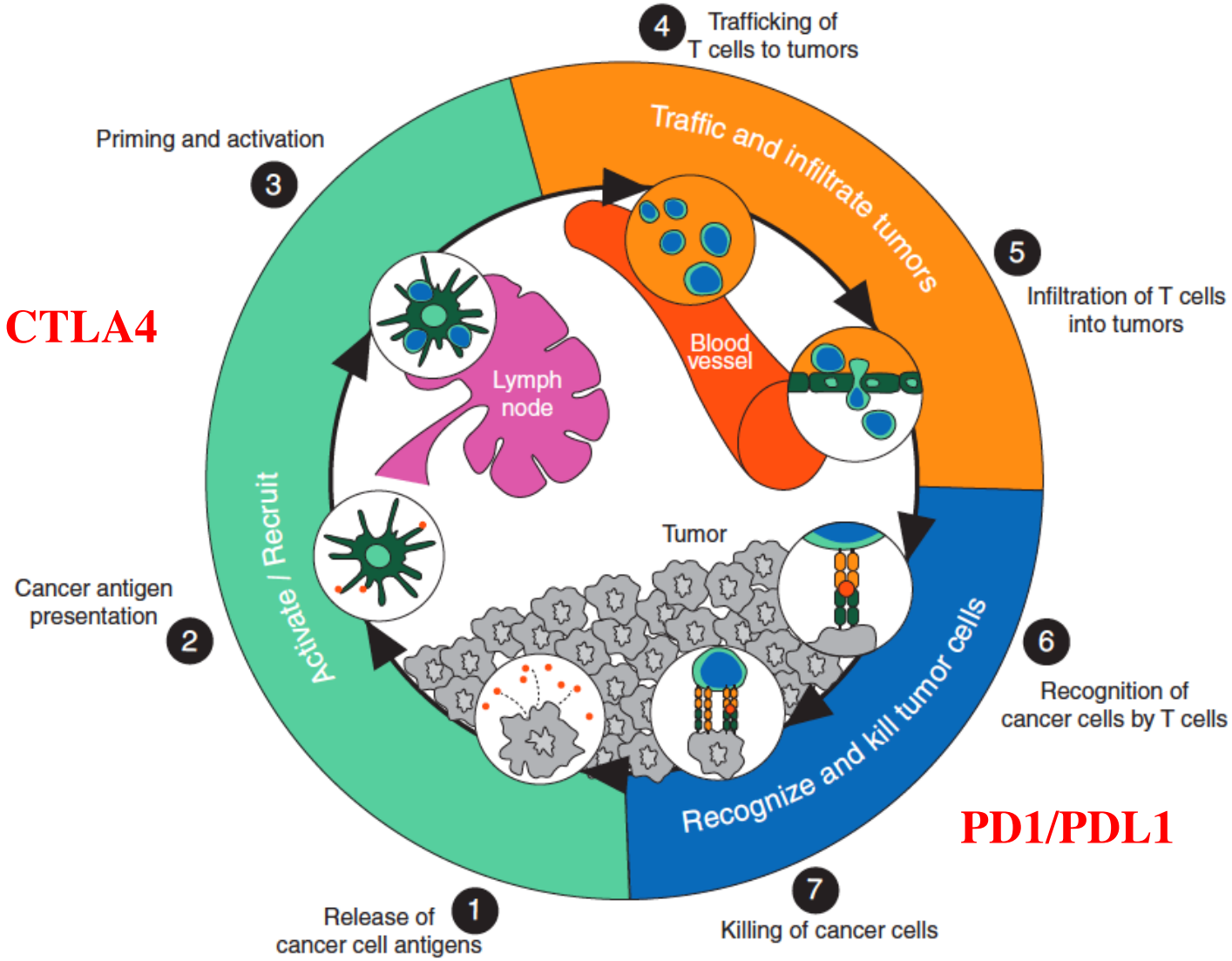

The cancer-immunity cycle. Figure modified from Chen and Mellman [1], with permission from Elsevier.

Kim and Chen, Ann Oncol 2016

Tenminste 3 factoren belangrijk voor respons op immunotherapie

- De tumor moet door het imuunsysteem worden herkend

"Hoe vreemder hoe beter"

- Er moeten T cellen in de tumor aanwezig zijn

Vooral infiltratie van CD8 TIL van belang

- PDL1 expressie in de tumor

Correlatie tussen mate van expressie en respons op anti-PD1/PDL1

Kans op respons bij immunotherapie is gecorreleerd met 'mutational burden'

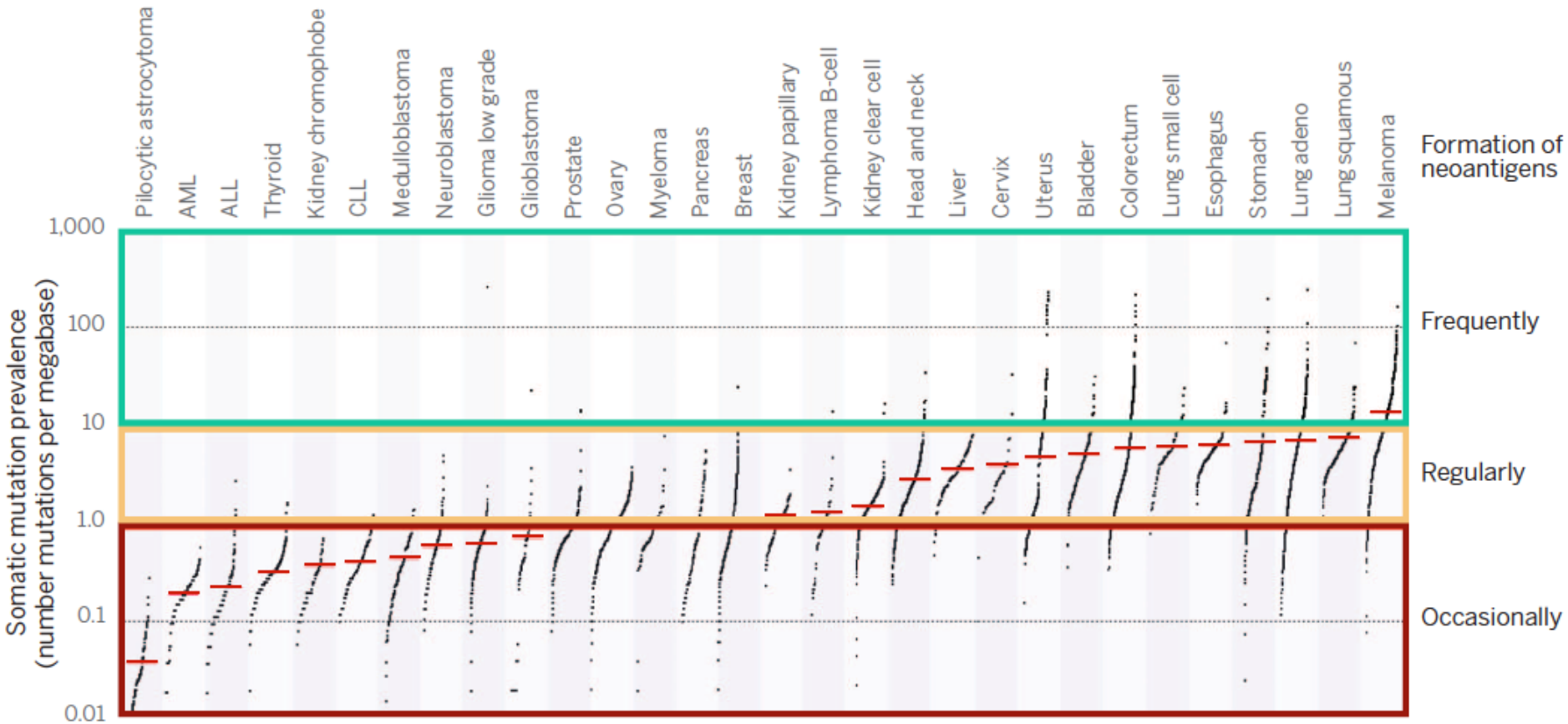

Schumacher & Schreiber. Science 2015

Inflamed vs non-inflamed tumoren

Inflamed

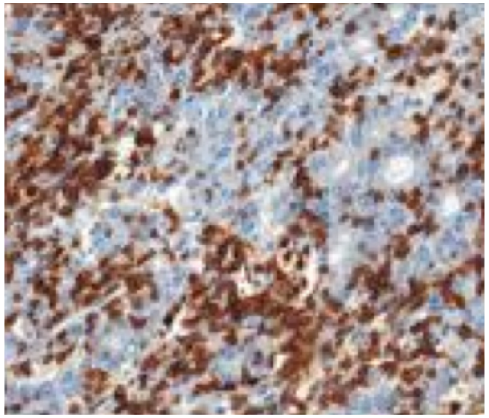

TILs
PD-L1 expression
CD8+ T cells
gene signature
IFN-γ
Pre-existing immunity

Non-inflamed

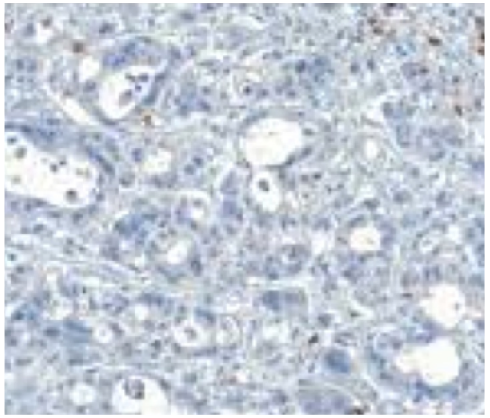

PD-L1 NSCLC Sample IHC kleuring

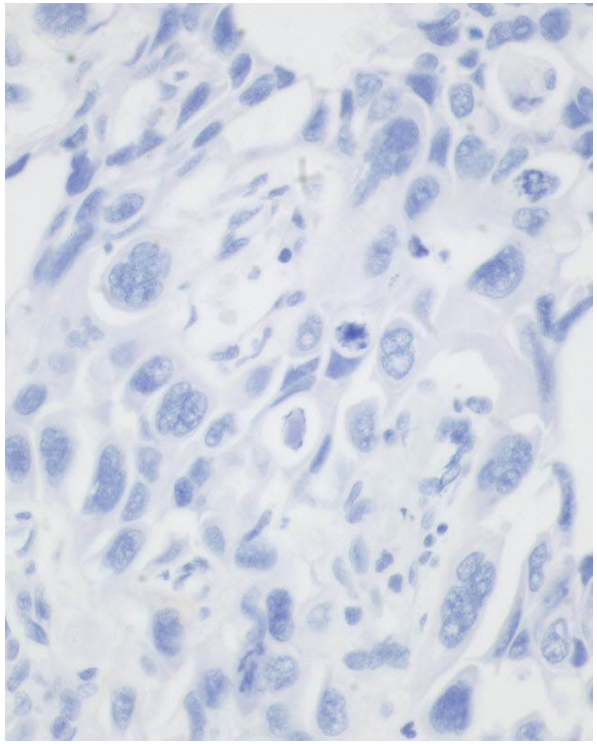

PD-L1 = 0% positief

Negative

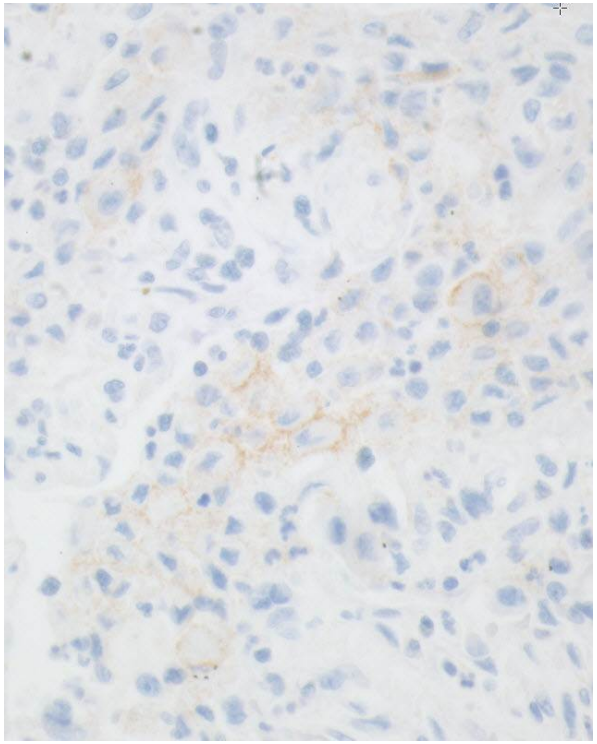

PD-L1 = 2% positief

Zwak Positief (1%-49%)

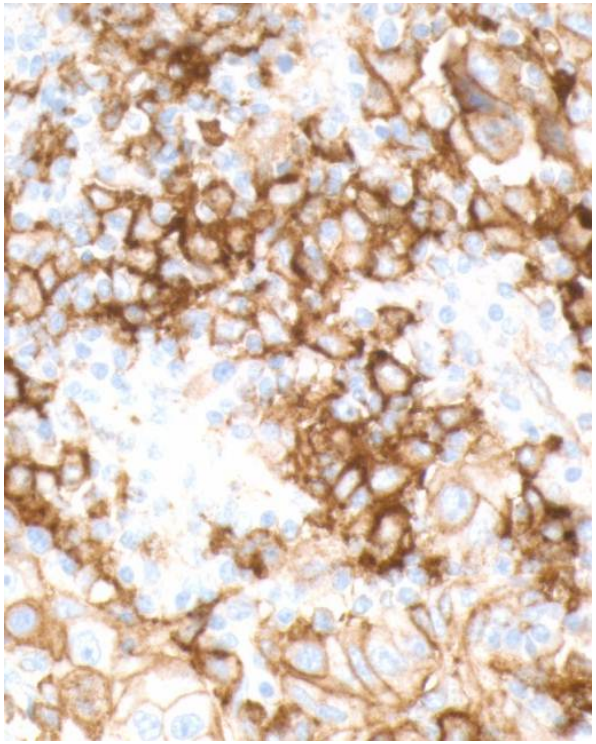

PD-L1 = 100% positief

Sterk Positief (50%-100%)

Patronen van respons op immuuntherapie

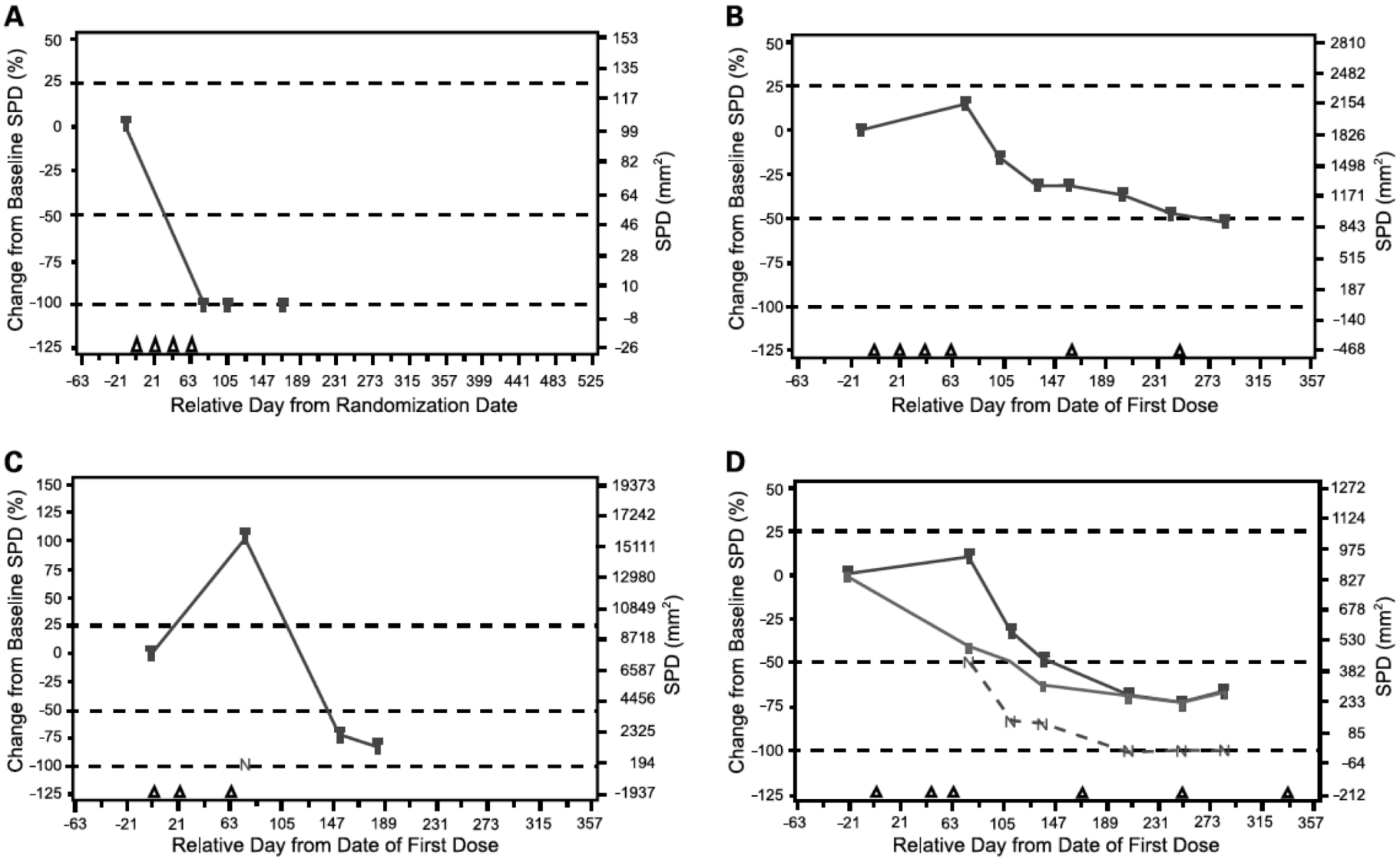

Wolchok et al., Clin Canc Res 2009

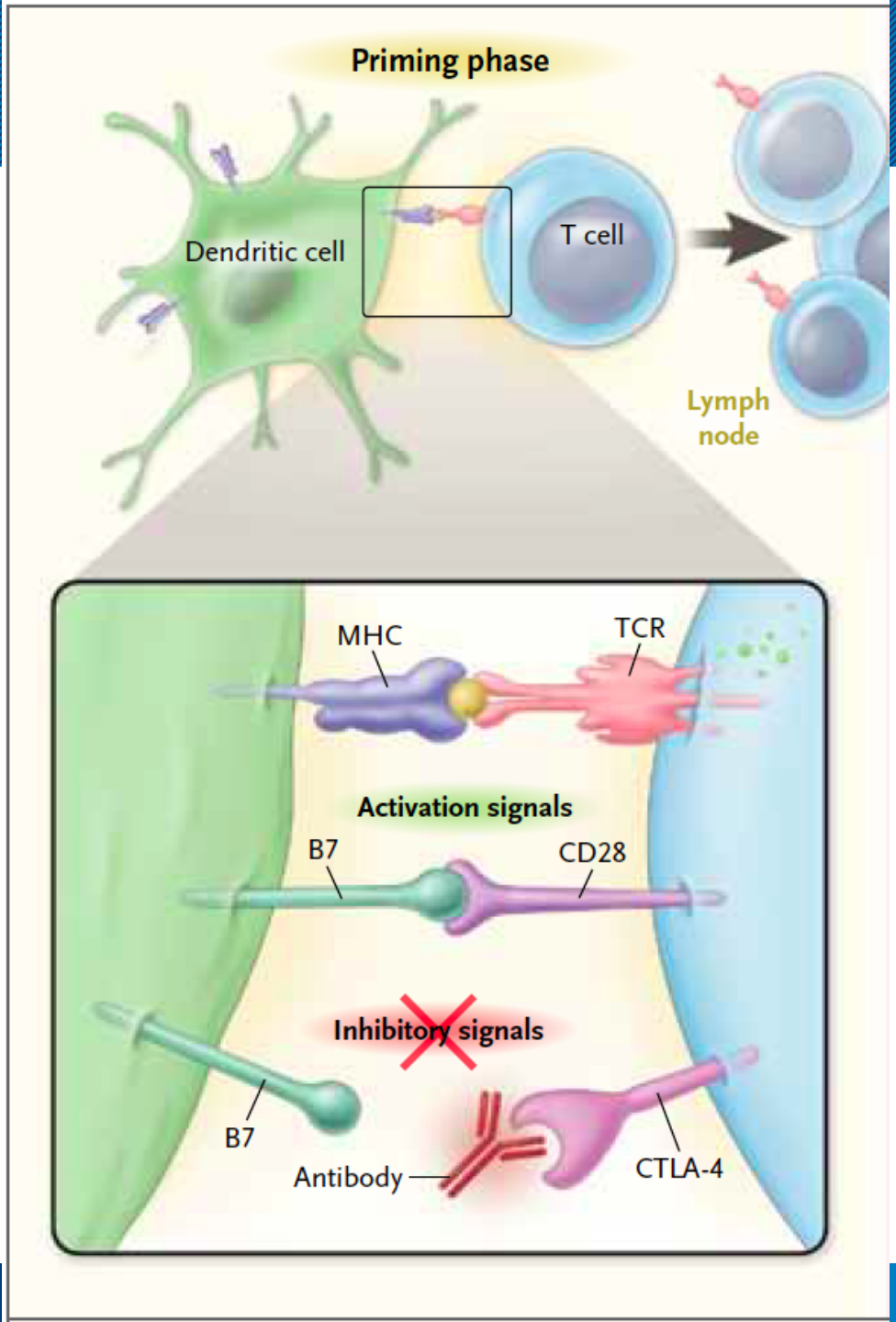

CTLA4 speelt een rol bij T-cel priming

Ribas. N Engl J Med 2012

Anti-CTLA4

- Ipilimumab (IgG1) en tremelimumab (IgG2) zijn beiden CTLA4 blokkerende antilichamen
- Ipilimumab is geregistreerd voor behandeling van uitgezaaid melanoom
- Beide antilichamen worden nu bij meerdere vormen van kanker in combinatie met anti-PD1/PDL1 getest, bij gemetastaseerd melanoom en niercelcarcinoom is ipilimumab/nivolumab nu een standaardoptie

Anti-CTLA4 in gemetastaseerd melanoom

Ipilimumab in gemetastaseerd melanoom

Pre-treated-pts
+/- gp100
HLA-A2
3mg/kg
Re-induction possible

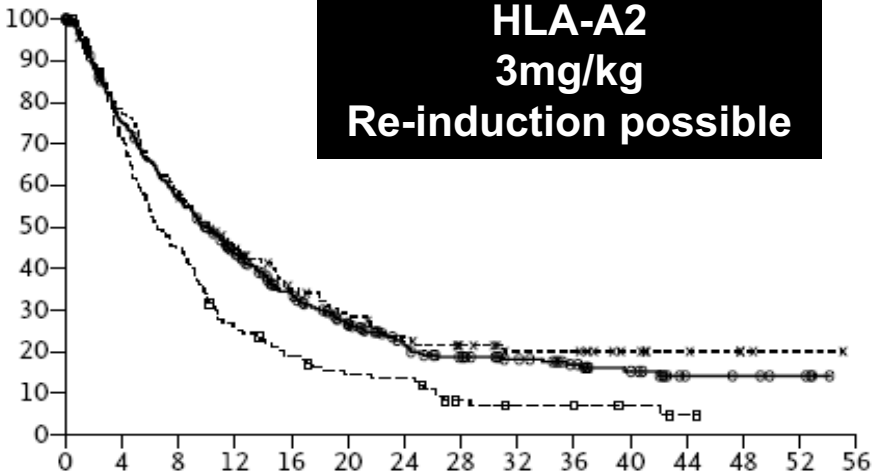

	1 Year	2 Year
Ipi + gp100 N=403	44%	22%
Ipi + pbo N=137	46%	24%
gp100 + pbo N=136	25%	14%

Hodi et al 2010 NEJM

Naive-pts
+ DTIC
10 mg/kg
Maintenance possible

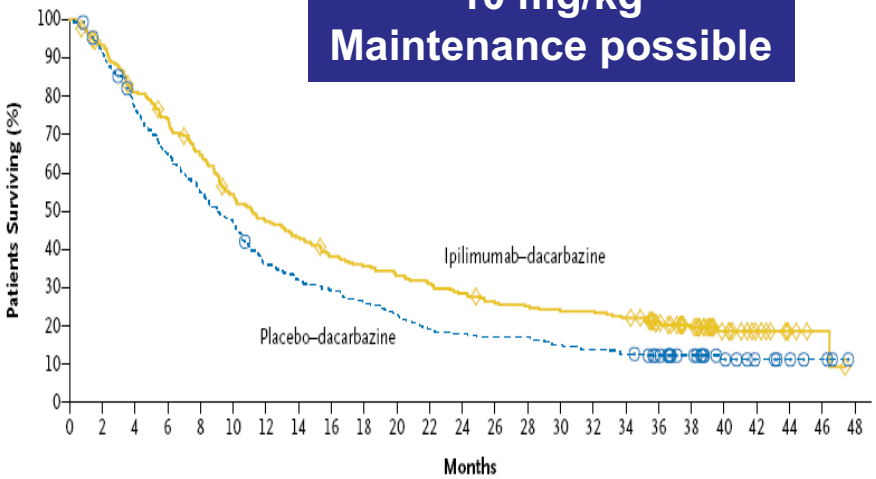

	1 Year	2 Year	3 Year
Ipilimumab+ DTIC N=250	47.3	28.5	20.8
Placebo+ DTIC N=252	36.3	17.9	12.2

Robert et al NEJM 2011

Immune related adverse events bij anti-CTLA-4 behandeling

colitis

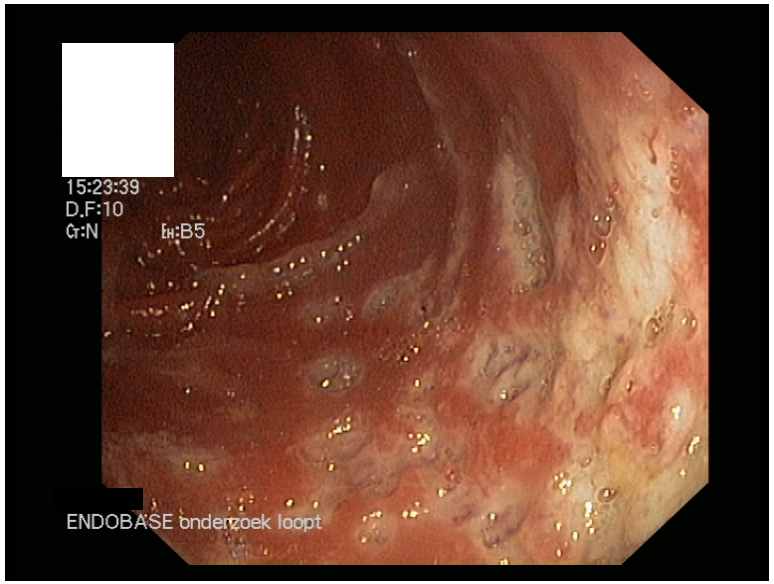

Thyreoiditis
Hepatitis
Pneumonitis
Nefritis
Meningitis
etc.

hypofysitis

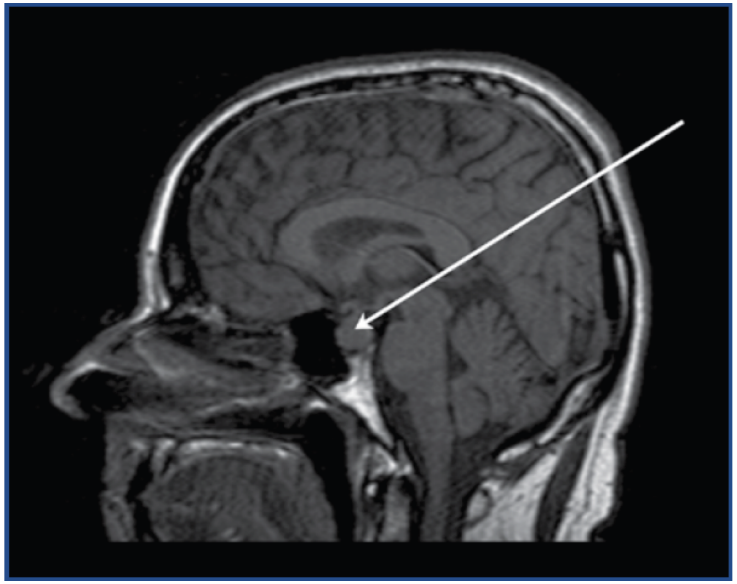

vitiligo

dermatitis

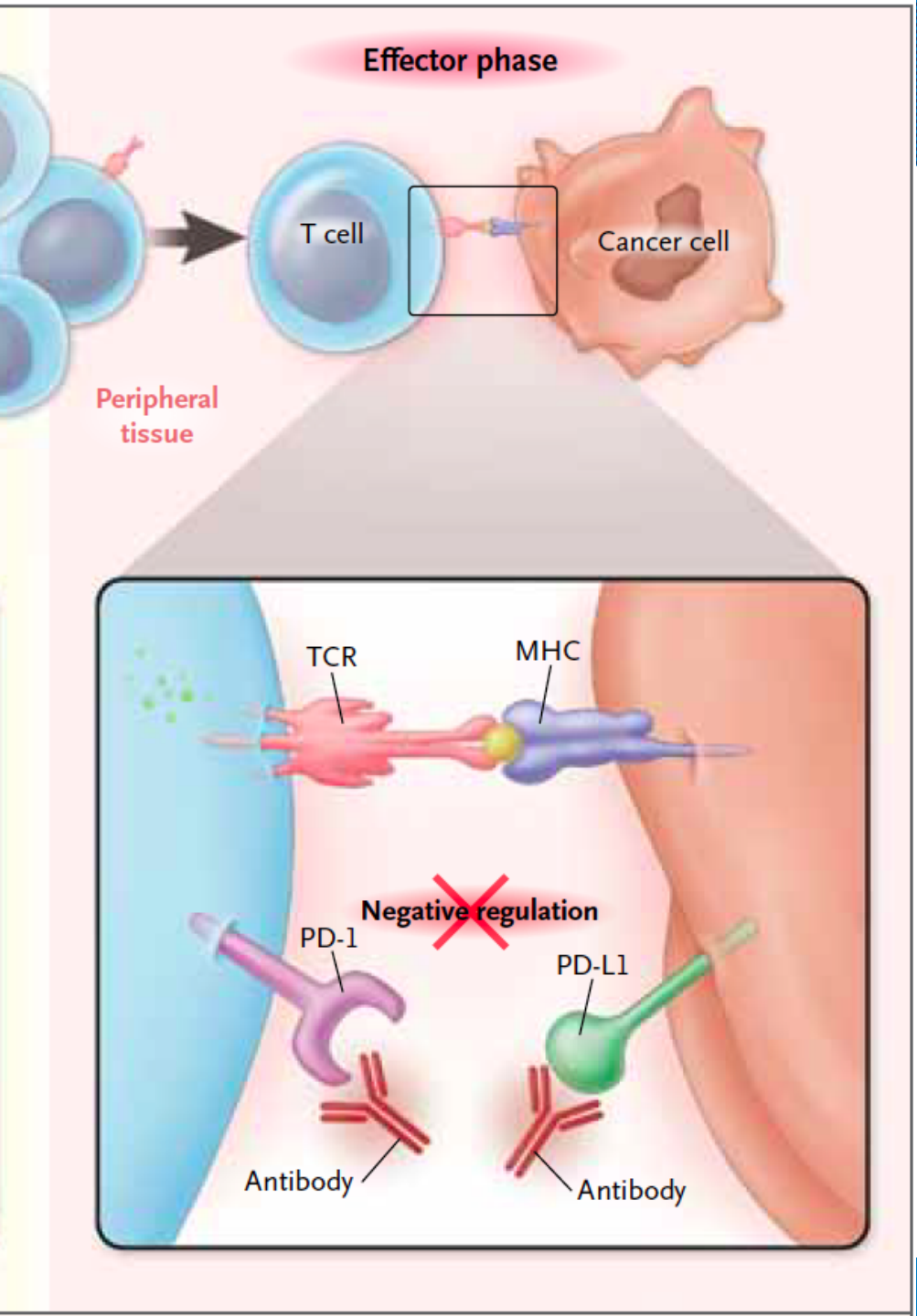

PD1/PD-L1 spelen rol op de plaats van de tumor en in de T-cel effector fase

Ribas. N Engl J Med 2012

Anti-PD1/PDL1

- Brede activiteit bij vele soorten kanker
  - Registraties bij melanoom (incl. adjuvant bij stadium III), NSCLC, nierkanker, blaaskanker, hoofd-halskanker, Hodgkin lymfoom etc
- Correlatie met PDL1 expressie bij sommige vormen van kanker
- Goede tolerantie met 10-15% graad 3-4 toxiciteit

Anti-PD1 in gemetastaseerd melanoom

Stadium IV melanoom: Nivolumab vs Dacarbazine (chemo) Robert et al, NEJM 2014

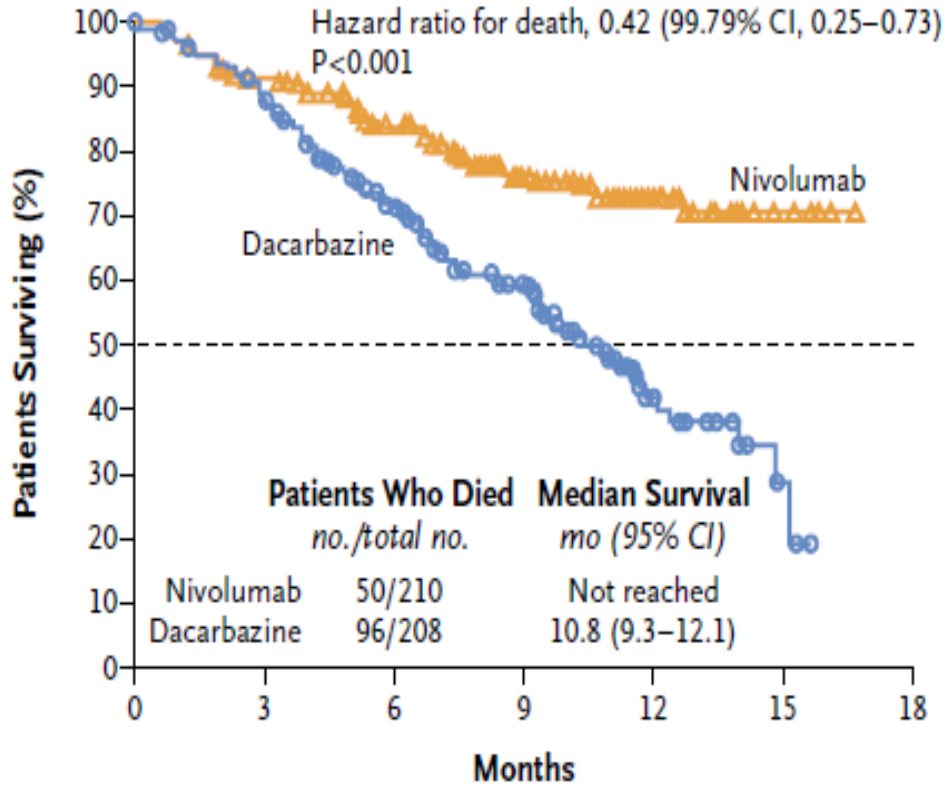

No. at Risk

Nivolumab	210	185	150	105	45	8	0
Dacarbazine	208	177	123	82	22	3	0

Stadium IV melanoom: Pembrolizumab vs Ipilimumab
Robert et al, NEJM 2015

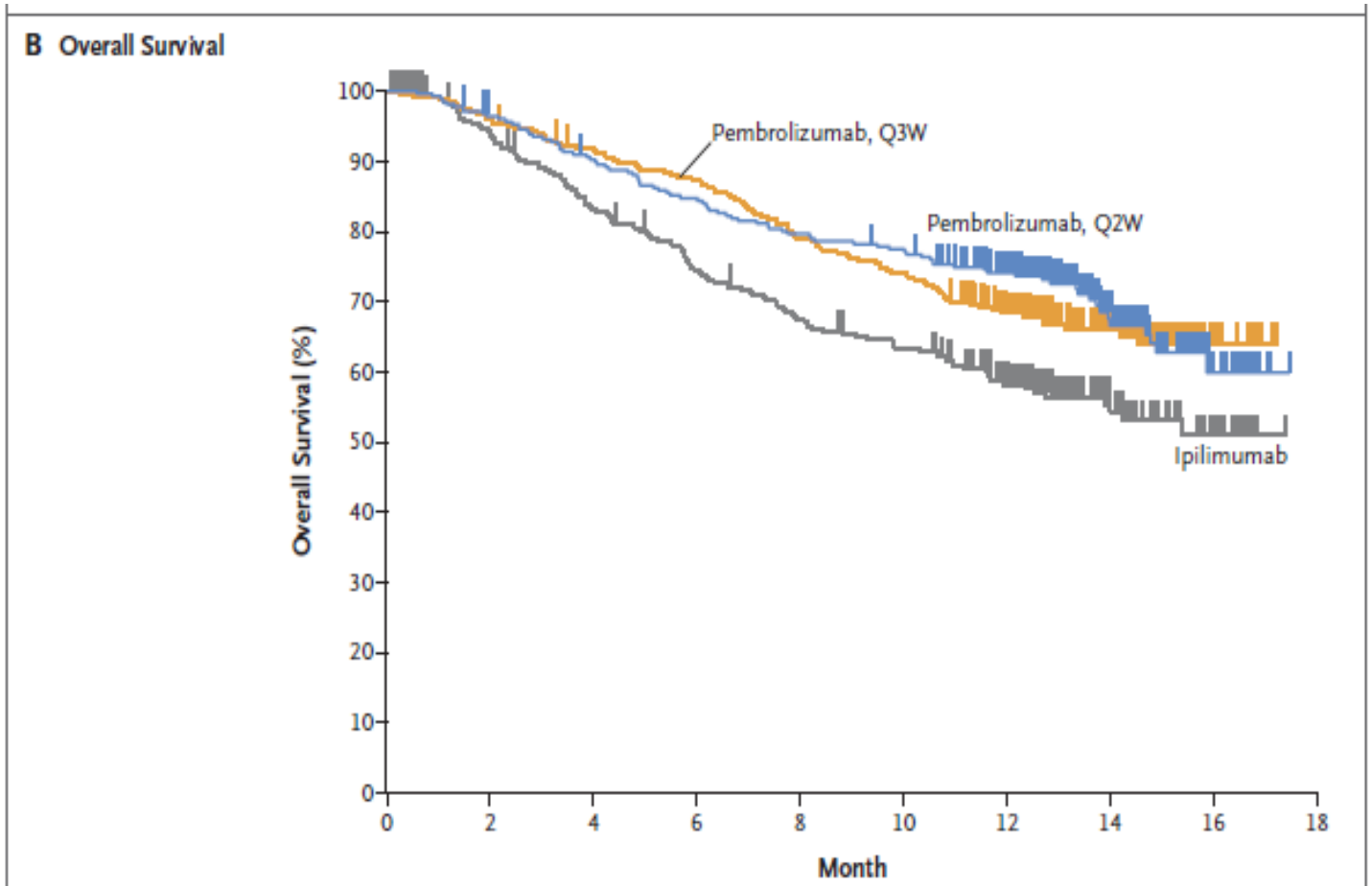

No. at Risk										
Pembrolizumab, Q2W	279	266	248	233	219	212	177	67	19	0
Pembrolizumab, Q3W	277	266	251	238	215	202	158	71	18	0
Ipilimumab	278	242	212	188	169	157	117	51	17	0

Stadium IV melanoom: Nivolumab/ipilimumab vs Nivolumab vs Ipilimumab, Wolchok et al, NEJM 2017

B Overall Survival

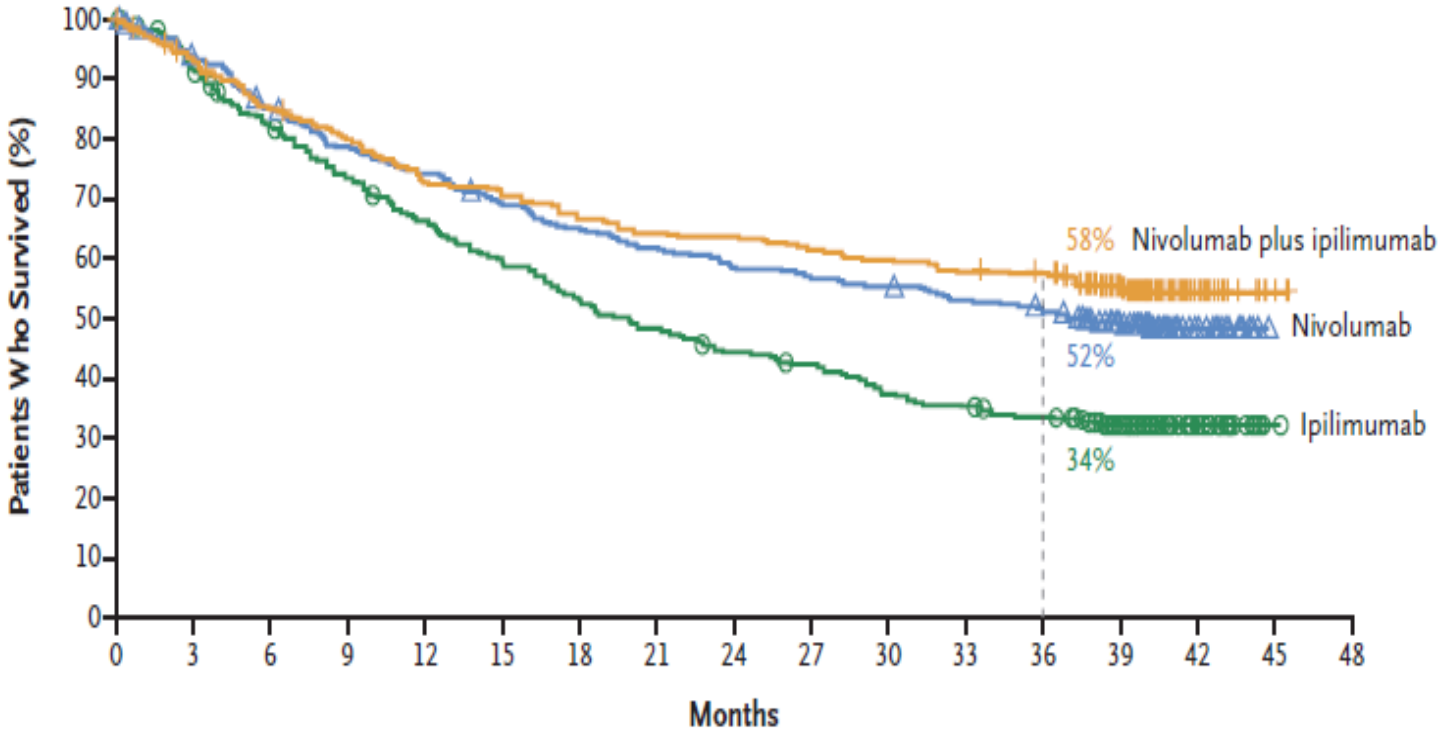

No. at Risk

Nivolumab plus ipilimumab	314	292	265	247	226	221	209	200	198	192	186	180	177	131	27	3	0
Nivolumab	316	292	265	244	230	213	201	191	181	175	171	163	156	120	28	0	0
Ipilimumab	315	285	253	227	203	181	163	148	135	128	117	107	100	68	20	2	0

Activiteit van anti-PD1/PDL1 bij vele tumorsoorten

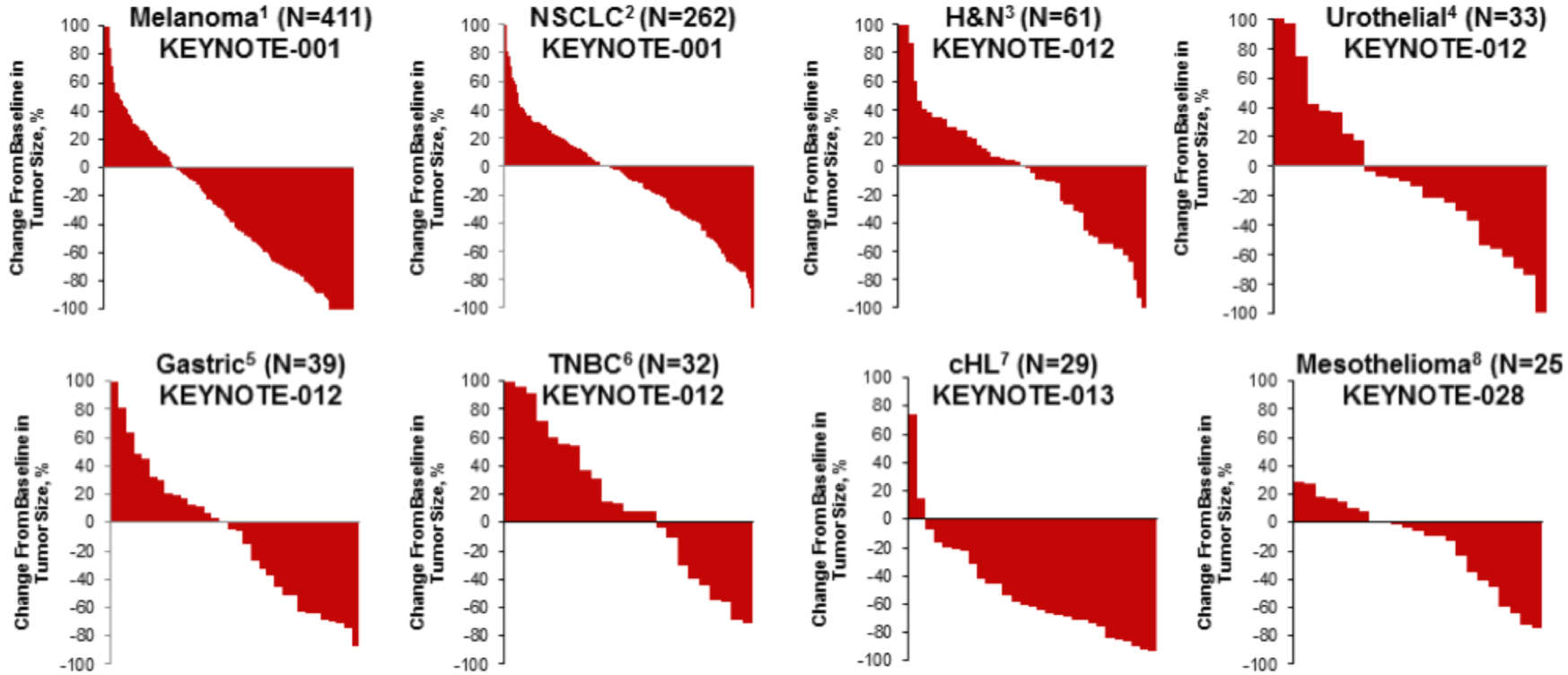

1. Daud A et al. 2014 SMR; 2. Garon EB et al. ESMO 2014; 3. Chow LQ et al. ESMO 2014; 4. O'Donnell P et al. 2015 Genitourinary Cancers Symposium;
5. Muro K et al. 2015 Gastrointestinal Cancers Symposium; 6. Nanda R et al. SABCS 2014; 7. Moskowitz C et al. 2014 ASH Annual Meeting; 8. Alley EA et al. 2015 AACR.

Courtesy of J Eid

Immune related adverse events bij anti-PD1/PDL1 behandeling

Side effects of immunotherapy

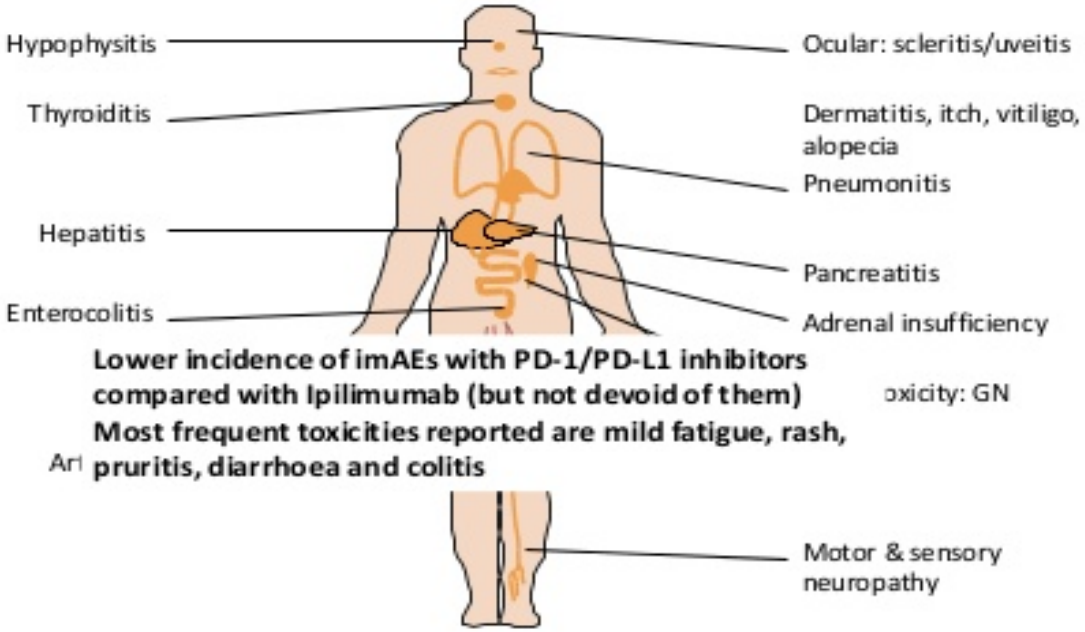

Lower incidence of imAEs with PD-1/PD-L1 inhibitors compared with Ipilimumab (but not devoid of them)
Most frequent toxicities reported are mild fatigue, rash, pruritis, diarrhoea and colitis

Ar

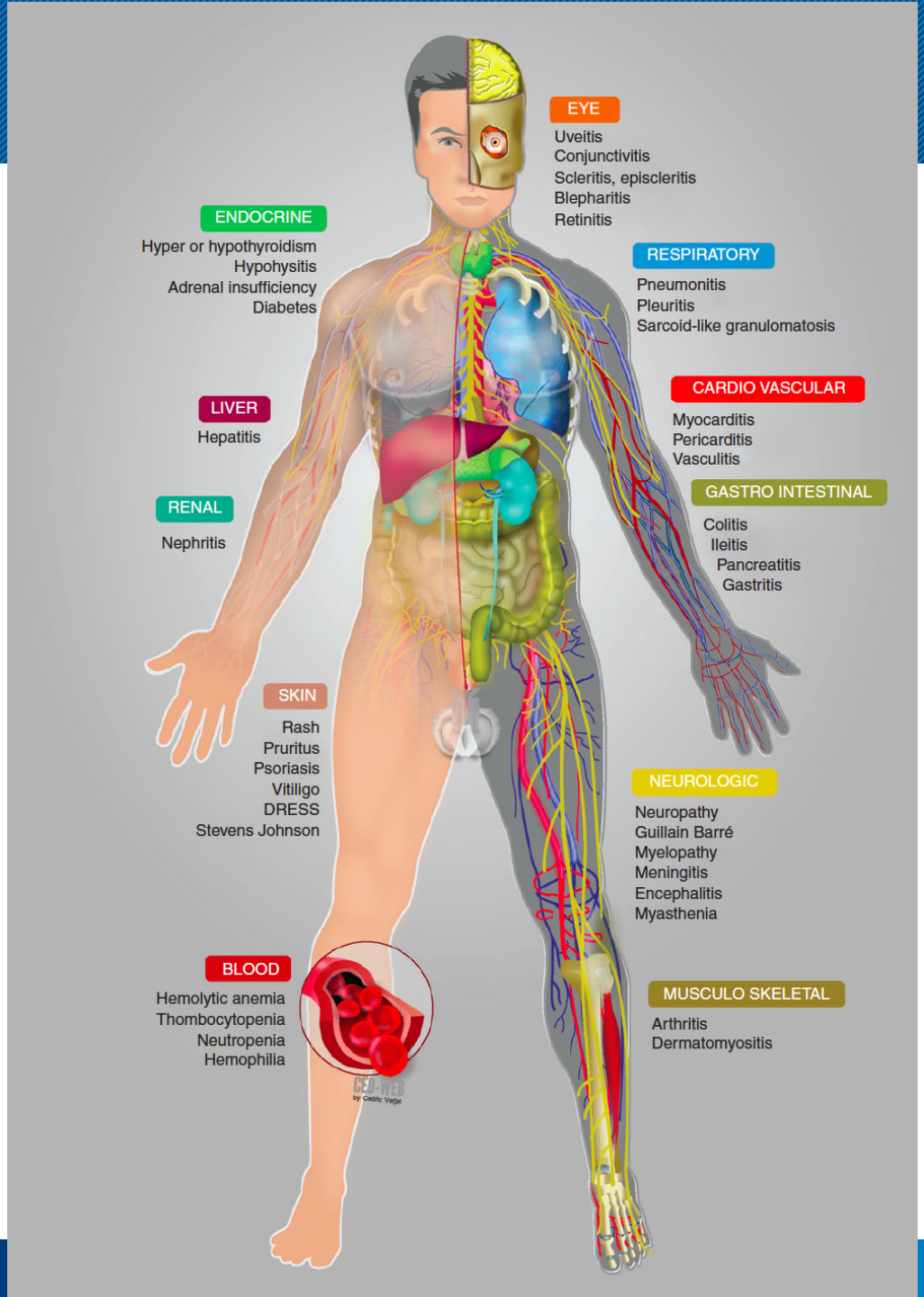

Bijwerkingen
Champiat et al. Ann Oncol 2016

Ontstaan van immune- related adverse events

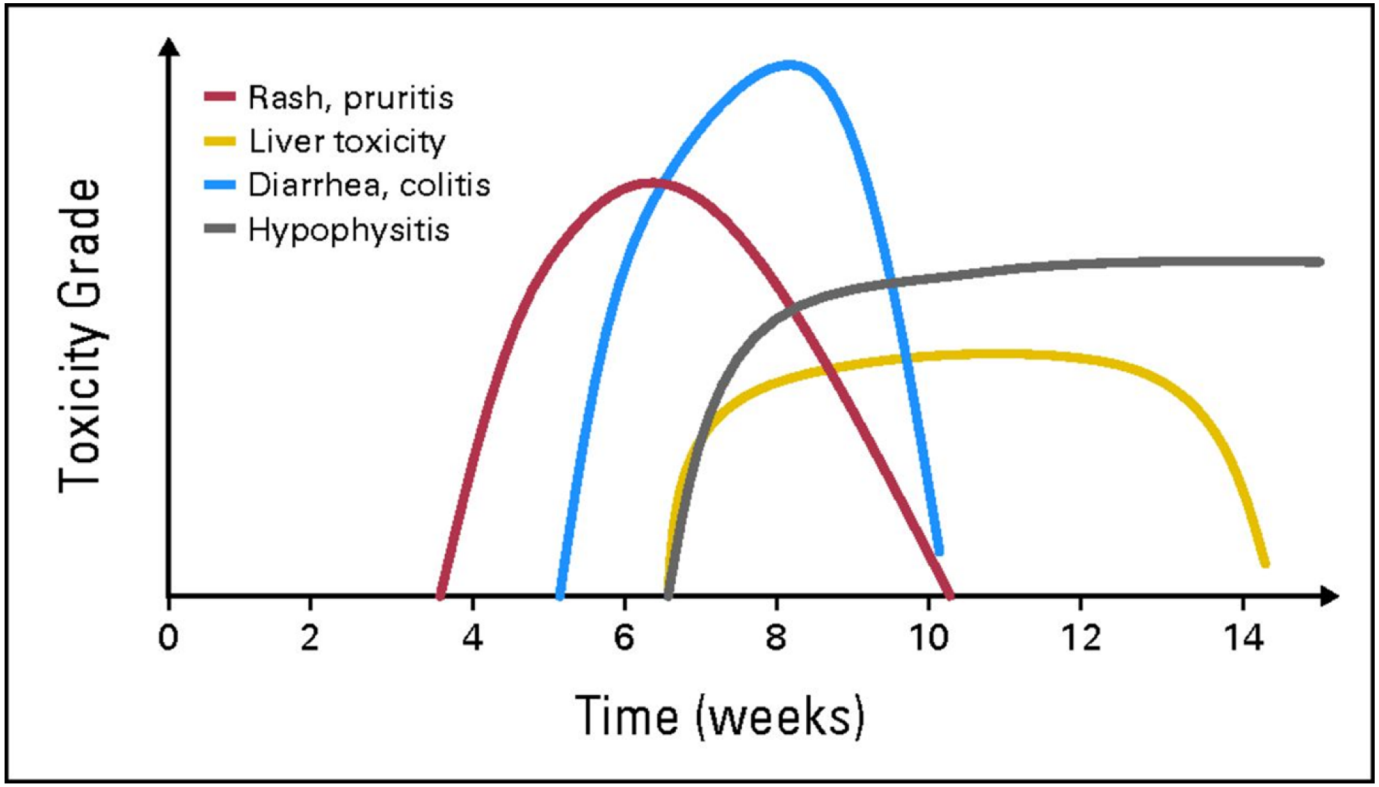

Weber et al. JCO 2012(30);2691-2697

Frequente adverse events

Incidence per 1000 person-months of all grade and grade 3 to 5 adverse events under immunotherapy using the *SAS System*. The results include data from the following studies: CA-184-002, KEYNOTE-001, KEYNOTE-002, KEYNOTE-006, CheckMate-037, CheckMate-066, CheckMate-067, and CheckMate-069

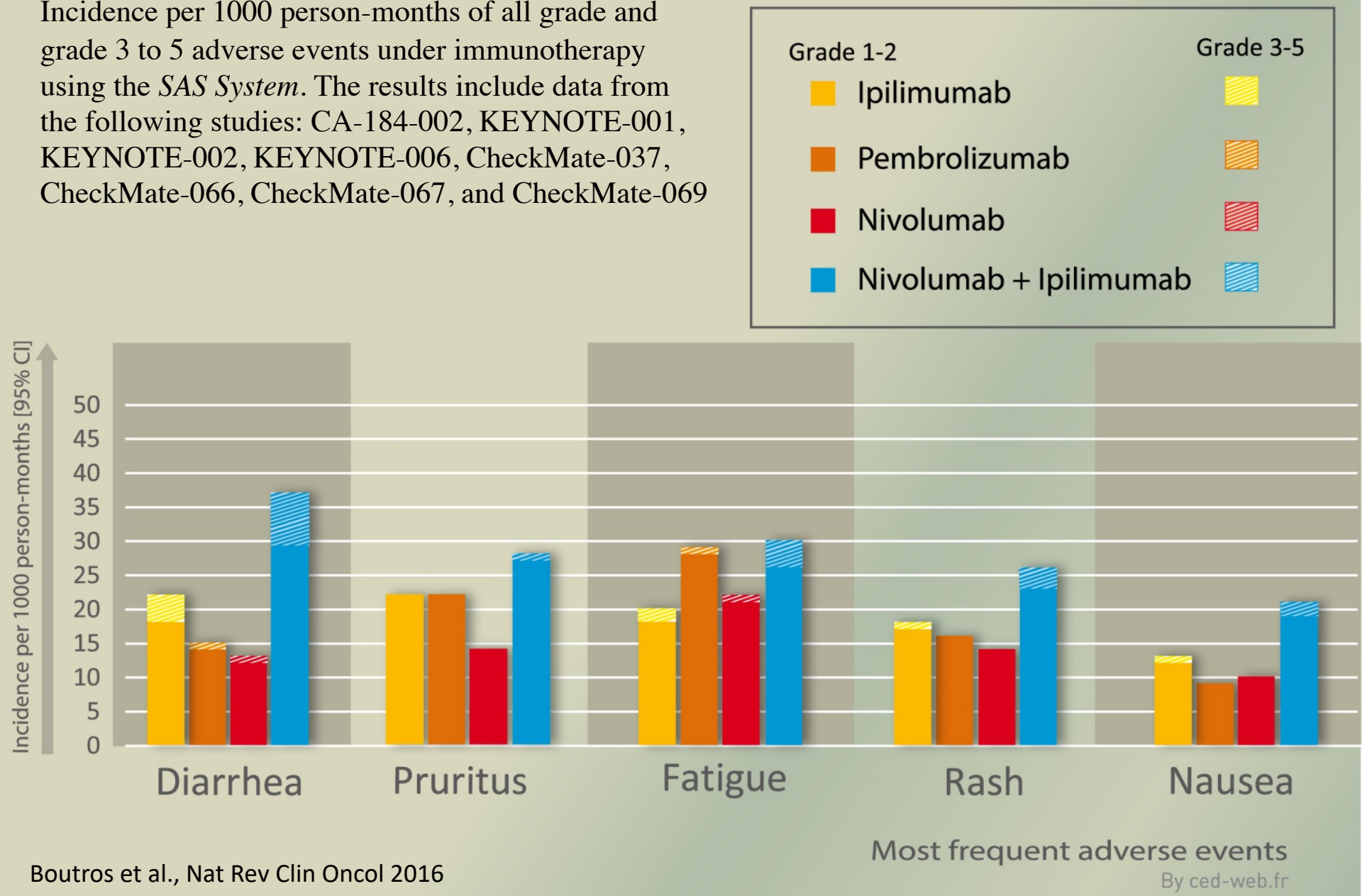

Boutros et al., Nat Rev Clin Oncol 2016

AE 'of special interest'

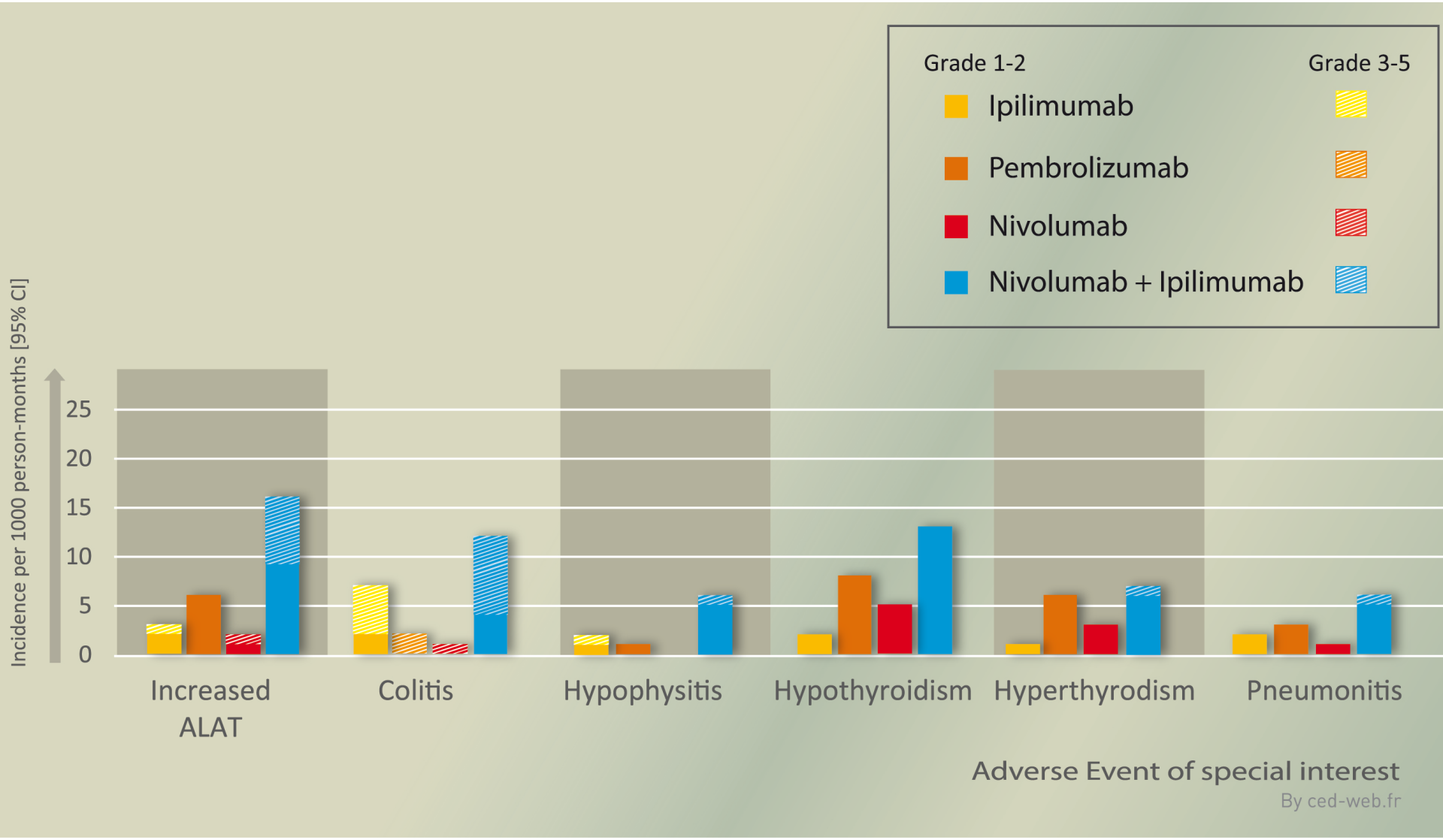

Boutros et al, Nat Rev Clin Oncol 2016

Behandeling van bijwerkingen

Ann Oncol. 2017 Jul 1;28(suppl_4):iv119-iv142. doi: 10.1093/annonc/mdx225.

Management of toxicities from immunotherapy: ESMO Clinical Practice Guidelines for diagnosis, treatment and follow-up.

Haanen JBAG[1], Carbonnel F[2], Robert C[3], Kerr KM[4], Peters S[5], Larkin J[6], Jordan K[7]; ESMO Guidelines Committee

Voorspellen van respons: the cancer immunogram, Blank et al, Science 2016

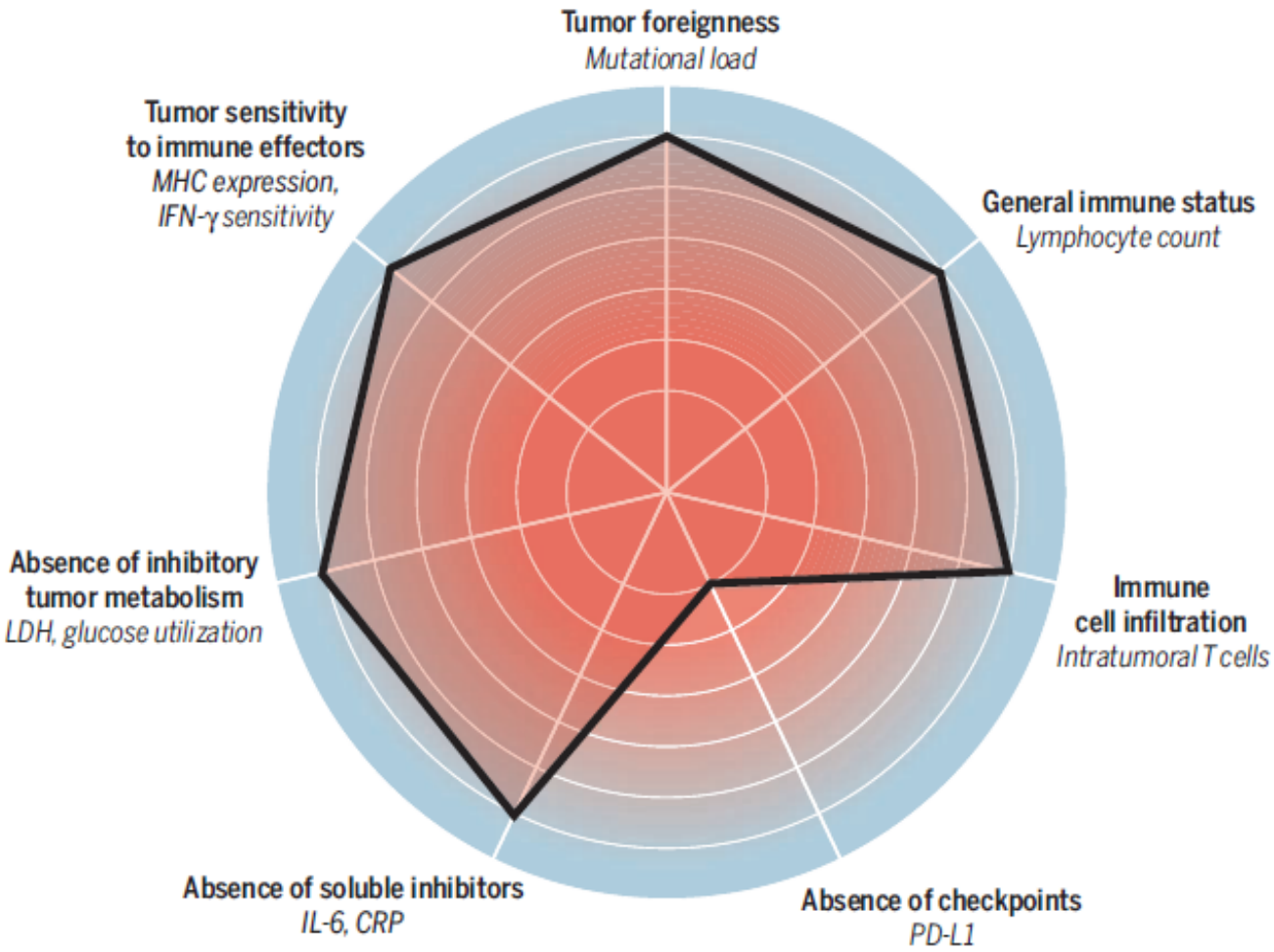

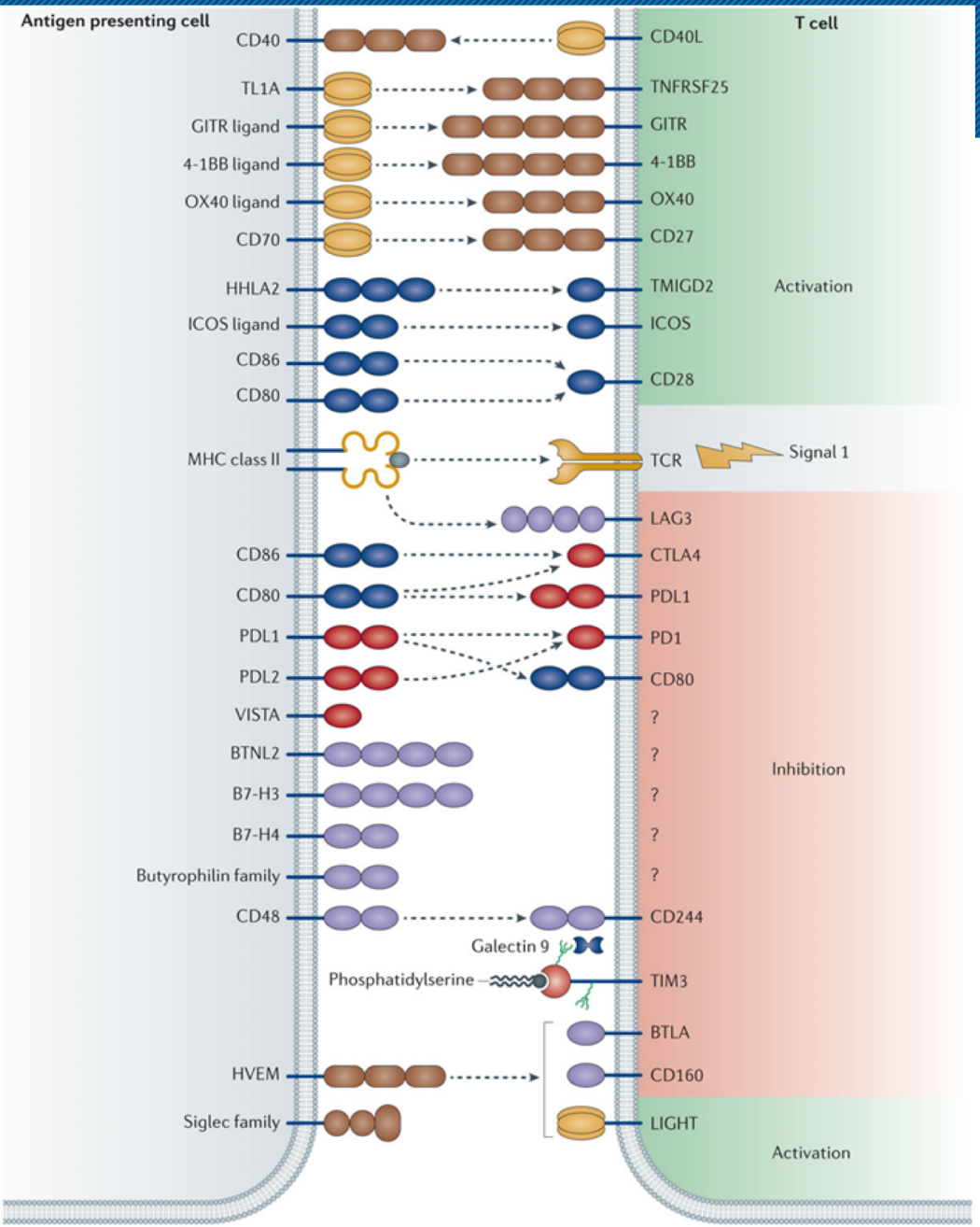

Nature Reviews | Drug Discovery

What is next in immunotherapy?

Mahoney et al. Nat Rev Drug Disc 2015

Van Zeijl et al, Ned Tijdschr voor Geneeskunde 2018

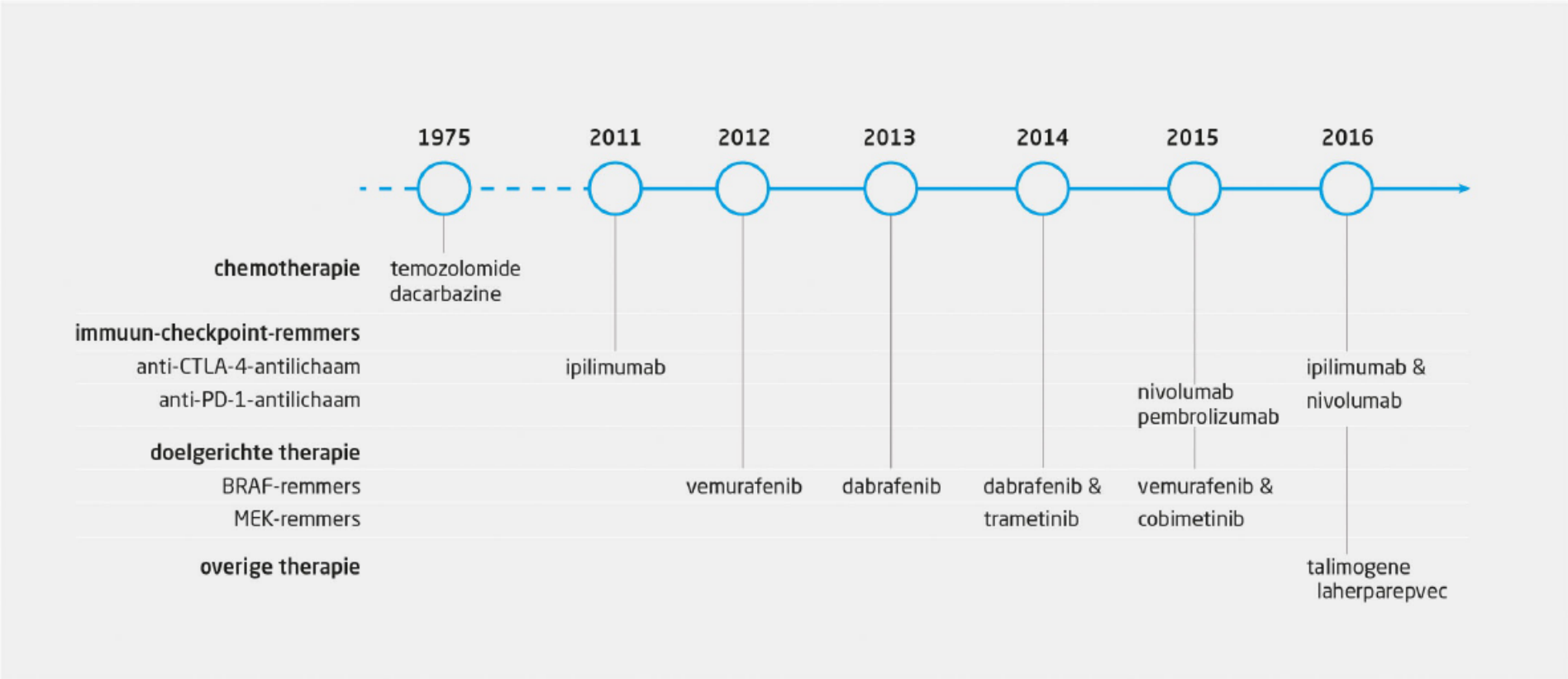

Figuur 1
Sinds 2011 zijn nieuwe (combinaties van) geneesmiddelen beschikbaar voor irresectabel melanoom stadium IIIc en IV

Ned Tijdschr voor Geneeskunde 2018: verbetering van overleving

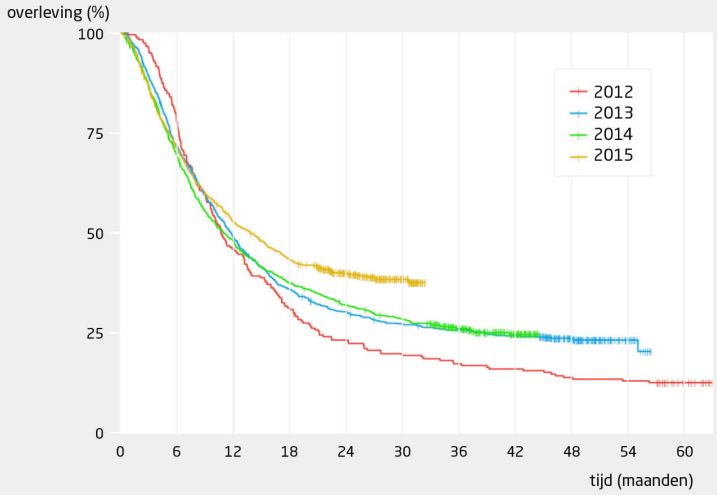

aantallen 'at risk'

2012	238	185	109	73	54	46	40	37	32	30	16
2013	799	566	380	277	231	205	193	179	102	18	
2014	813	553	381	295	250	219	147	47			
2015	918	645	473	386	243	61					
	0	6	12	18	24	30	36	42	48	54	60

a

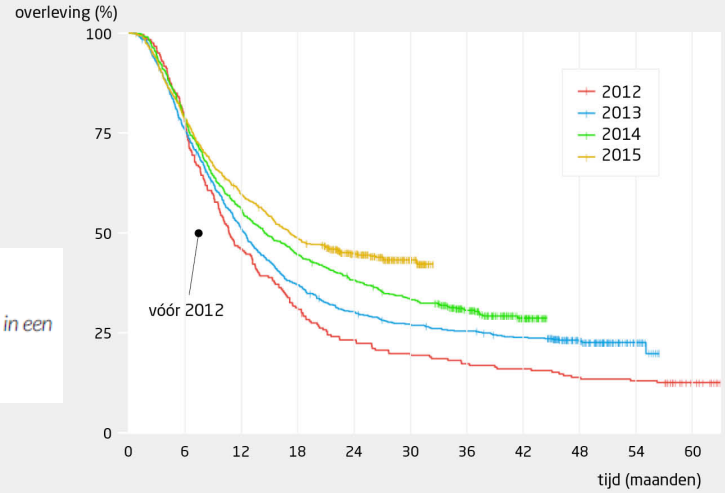

aantallen 'at risk'

2012	238	185	109	73	54	46	40	37	32	30	16
2013	653	493	328	238	193	170	150	146	83	18	
2014	598	465	330	262	223	193	126	42			
2015	717	561	423	343	219	52					
	0	6	12	18	24	30	36	42	48	54	60

b

Figuur 3
Overleving van patiënten met gevorderd melanoom steeg

Kaplan-Meier-curves per diagnosejaar van patiënten met irresectabel melanoom stadium IIIc of IV, (a) alle patiënten die werden gezien in een melanoomcentrum en (b) patiënten die werden behandeld met systemische therapie

Vóór 2012 was de mediane overlevingsduur van systemisch behandelde patiënten met gevorderd melanoom 6,2-8,9 maanden.[20-22]

Adjuvant treatment in stage IIIB/C and resected stage IV melanoma, Weber et al, NEJM 2017

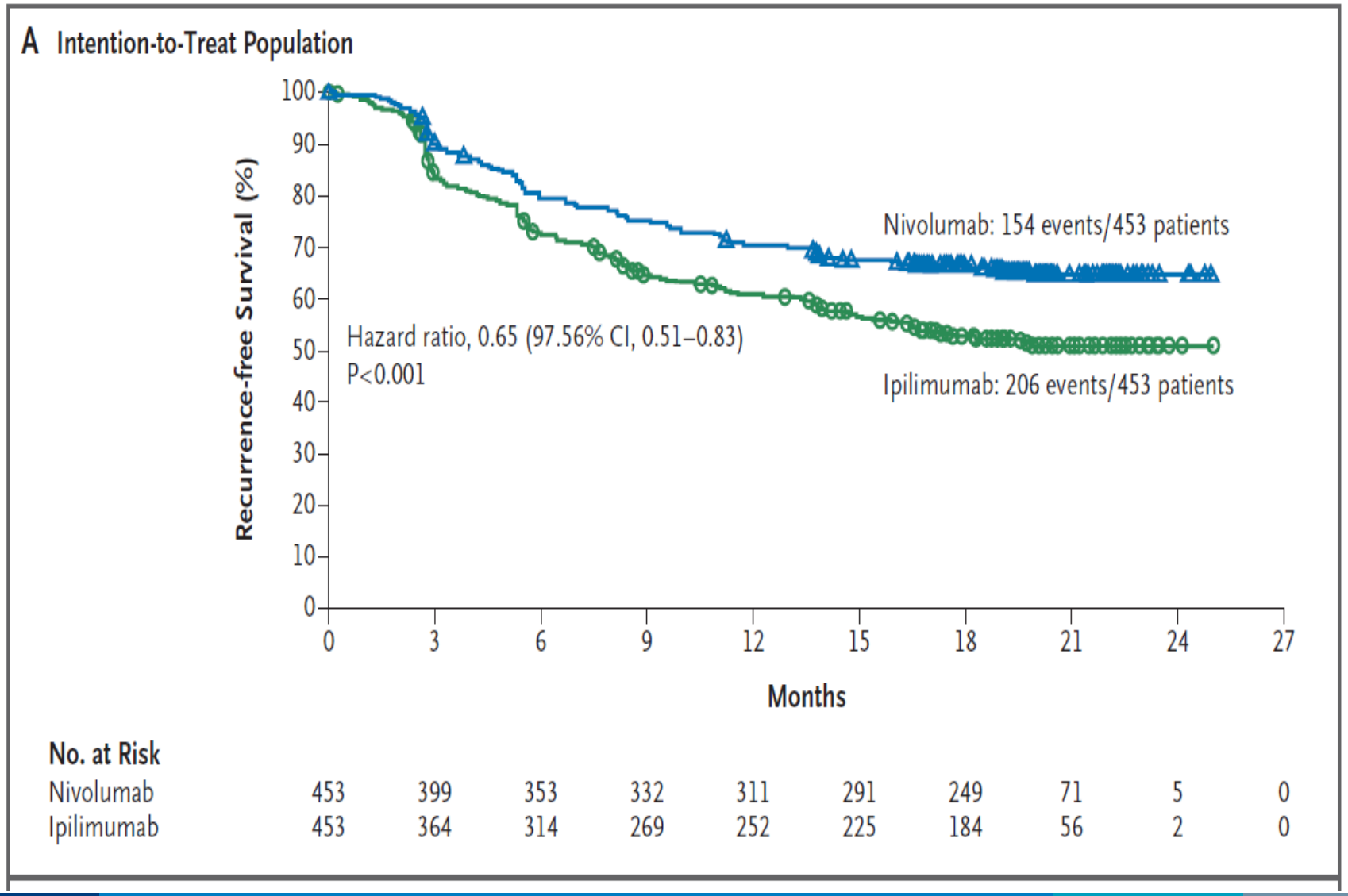

Adjuvant treatment in resected stage III melanoma, Eggermont et al, NEJM 2018

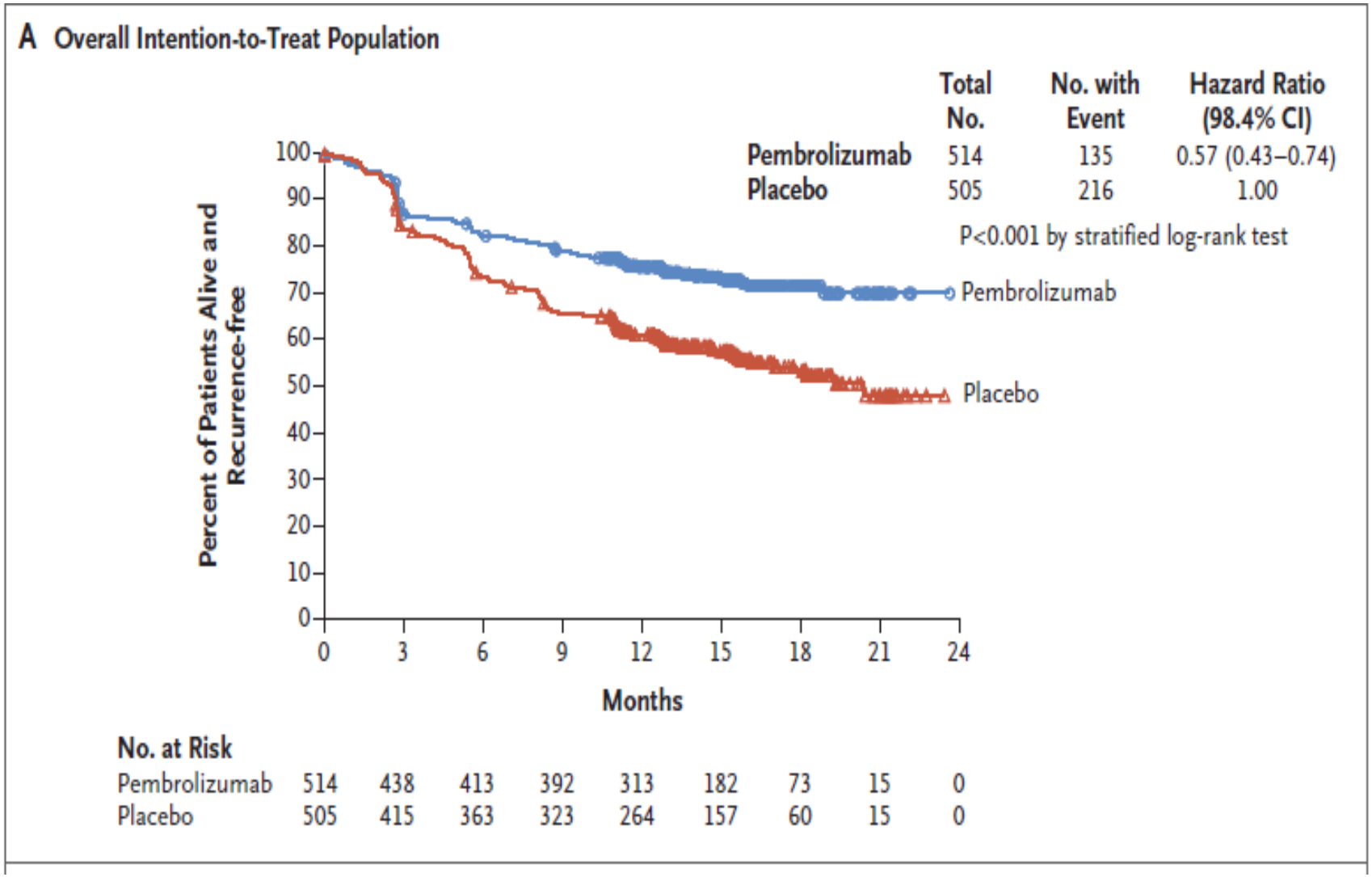

Adjuvant treatment in resected stage III melanoma, Long et al, NEJM 2017

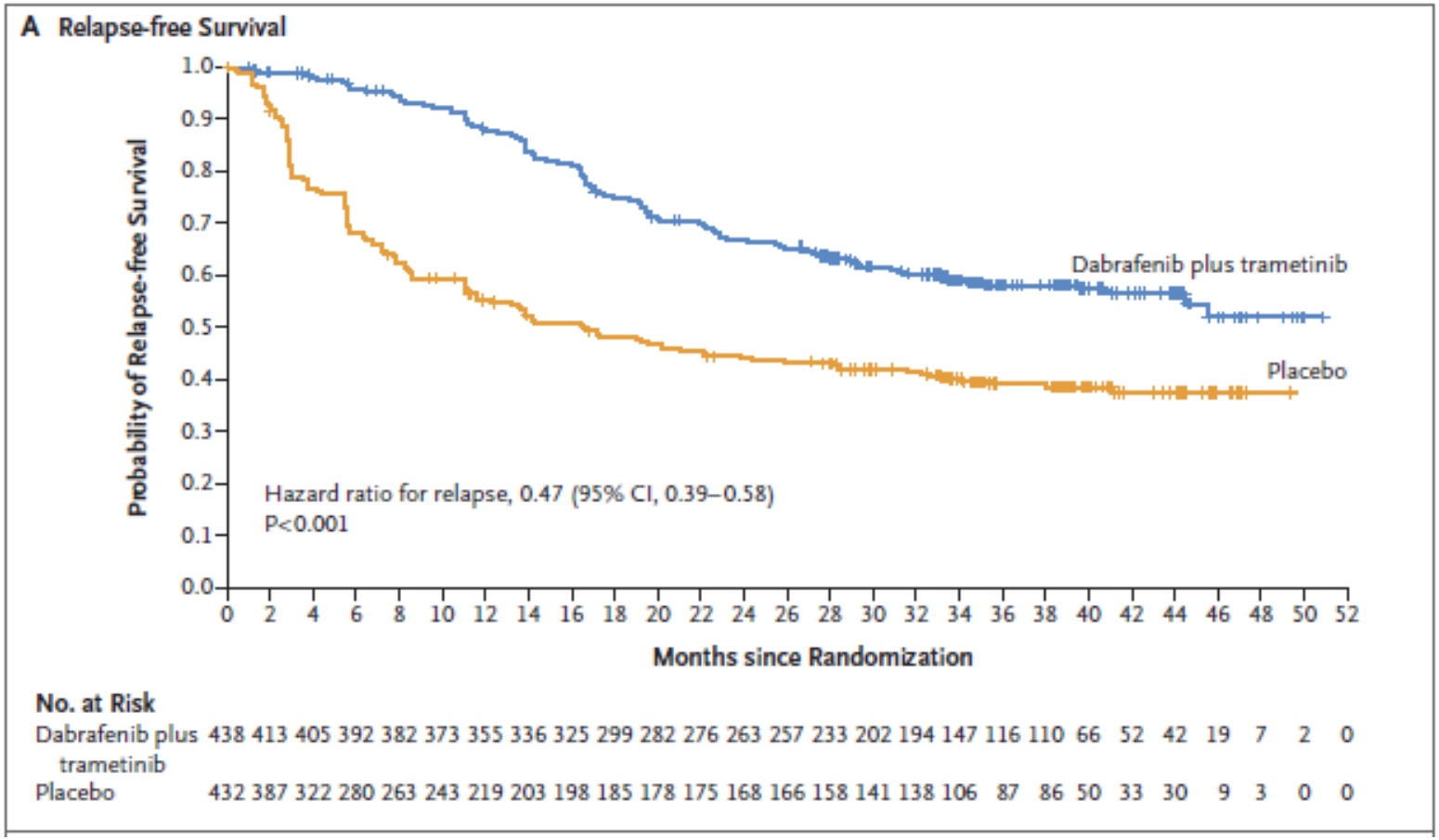

Beleid tav adjuvante behandeling stadium III en resected stadium IV melanoom

- Uitgaand van AJCC versie 7(!)
- Stadium IIIa (sentinel node moet min. metastase van 1 mm bevatten):
  - -adjuvant pembrolizumab voor een jaar
  - -bij braf mutatie: adjuvant dabrafenib/trametinib voor een jaar
- Stadium IIIb-IIIc:
  - -adjuvant pembrolizumab of nivolumab voor een jaar
  - -bij braf mutatie: adjuvant dabrafenib/trametinib voor een jaar
- Resected stadium IV:
  - -adjuvant nivolumab voor een jaar

Te bespreken met pt waar de voorkeur naar uitgaat: bijwerkingen (hoger % bij dabrafenib/trametinib maar van kortere duur), pillen vs infusen, rekening houden met auto-immuun ziekten etc

Nieuw: neo-adjuvant immunotherapie stadium III melanoom

Figure 1

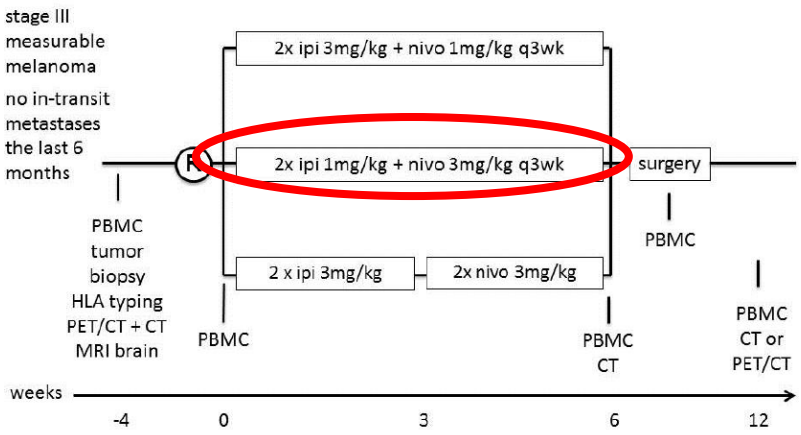

Figure 1: Schematic overview of OpACIN-neo study

Figure 2

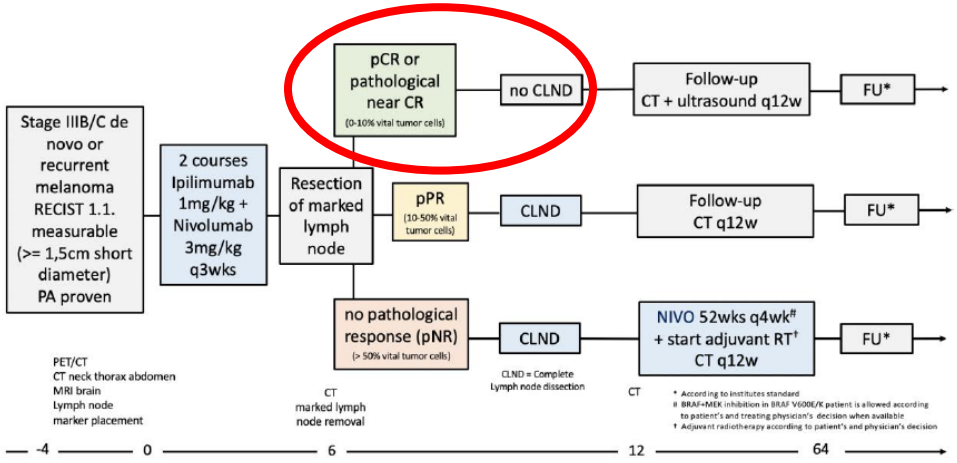

Figure 2: Schematic overview of the PRADO extension cohort of the OpACIN-neo study

Conclusies checkpoint remmers bij melanoom

- Bij stadium IV melanoom moet de juiste volgorde en combinaties van behandelingen nog verder bepaald worden
- Bij stadium III en resected stadium IV melanoom zijn adjuvante behandelingen beschikbaar sinds januari 2019
- Neo-adjuvante behandelingen bij stadium III melanoom worden onderzocht
- Onderzoek en studies blijven belangrijk om de uitkomsten verbeteren
- Centralisatie van zorg en registratie zijn essentieel

Conclusies checkpoint remmers in het algemeen

- Immunotherapie met checkpointremmers is een belangrijke behandelingsmodaliteit geworden bij kanker
- Immunotherapie heeft een totaal ander werkingsmechanisme dan chemo- of targeted therapie
- Immunotherapie kent een nieuw spectrum van bijwerkingen die expertise vereisen voor adequaat management

And then there were five…



Leiden University
Medical Center

Bedankt voor de aandacht

Casuistiek bijwerkingen

Casus

58 jarige man

- 2014 (04): gemetastaseerd melanoom (BRAF mutatie aangetoond), lever, lymfogeen
- Start dabrafenib
- 2015 (05): start ipilimumab, 2 cycli

- A/ Diarree: 8-10x per dag, eenmaal helderrood rectaal bloedverlies, geen buikpijn, iets misselijk.
- Lab/ Leukocyten 8.04 x10^9/L, CRP 61 mg/L
  Faeceskweek: geen micro-organismen

Casus

dieper ulcus

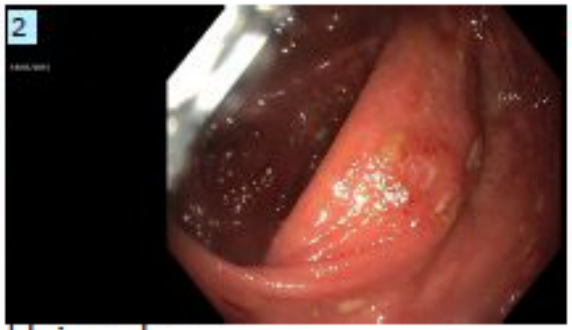

kleine ulcera

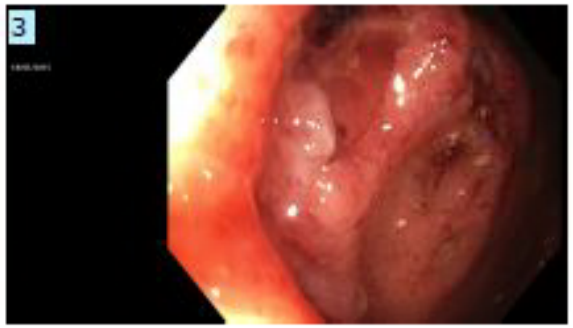

coecum

Behandeling:

Prednisolon 60mg iv, na 4 dagen geen verbetering

Infliximab 5mg/kg, snel verbetering en naar huis

Casus

49-jarige man

- Mei, 2015: excisie melanoom rug (Breslow dikte 3.3 mm) met negatieve SN Li oksel
- Aug, 2016: LK-metastasen, pleurale afwijkingen, levermetastasen PA cytologie Li oksel: melanoom

- Start ipilimumab/nivolumab kuren i.v.m. verhoogd LDH
- Na 2 kuren: thyreoiditis (CTCAE graad 2)
- Na 3 kuren: hepatitis (CTCAE graad 4)
- Lab: zie grafieken, hepatitis serologie negatief, EBV/CMV negatief

Casus

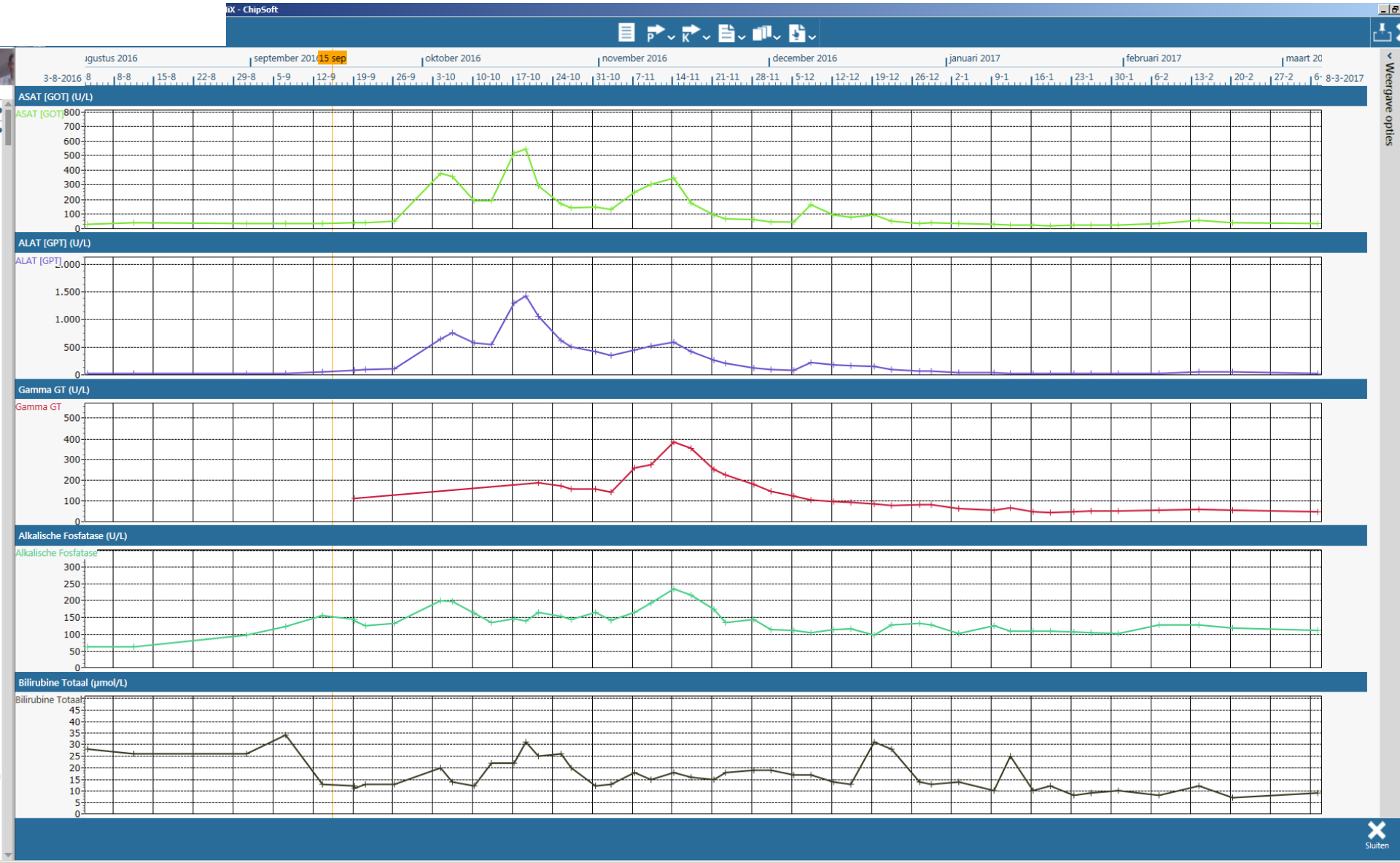
iX - ChipSoft
augustus 2016
september 2016
15 sep
oktober 2016
november 2016
december 2016
januari 2017
februari 2017
maart 20
3-8-2016
8-3-2017
ASAT [GOT] (U/L)
ASAT [GOT]
ALAT [GPT] (U/L)
ALAT [GPT]
Gamma GT (U/L)
Gamma GT
Alkalische Fosfatase (U/L)
Alkalische Fosfatase
Bilirubine Totaal (µmol/L)
Bilirubine Totaal
Weergave opties
Sluiten
Start
NL
9:46
16-3-2017

Casus

Leverbiopt: panlobulaire lymfohistiocytaire hepatitis met daarin vele lymfohistiocytaire aggregaten en verval van hepatocyten. Daarnaast tekenen van regeneratie in de zin van mitosefiguren.

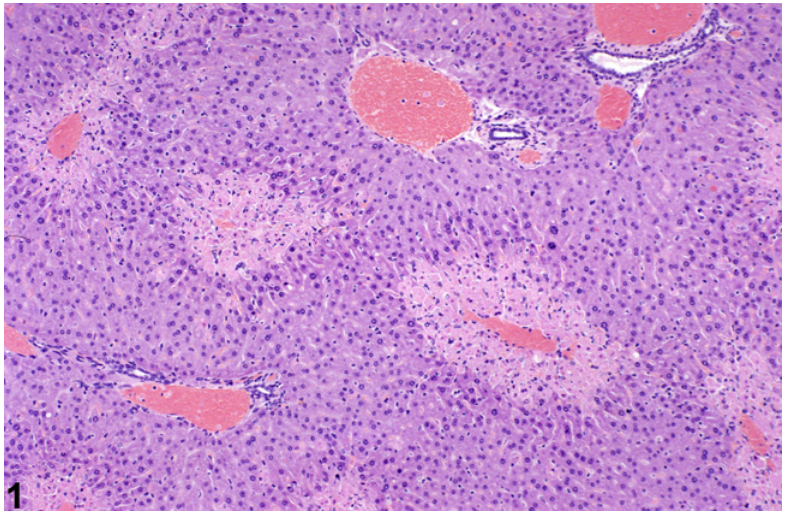

Casus

- Start prednisolon 1xdd 60 mg
- Ivm geen verbetering/weer stijgen ASAT/ALAT: start cellcept erbij tot 2xdd 1500 mg (na overleg MDL)
- Ivm geen verbetering/weer stijgen ASAT/ALAT: start prograft 2xdd 3 mg erbij (na overleg AvL)
- Uiteindelijk dalen ASAT/ALAT; in volgorde afgebouwd: cellcept, prograft, als laatste prednisolon

Casus

53-jarige vrouw

- 2008: melanoom linker schouder
- 10-2015: malaise, gewichtsverlies en hoestklachten
- Uitgebreide metastasen, long, mediastinum, lever, ossaal
- 12-2015: start ipilimumab, na 2x gevolgd door pembrolizumab
- 03-2016: fraaie PR, aanhoudend, weinig toxiciteit

Casus

- Aug 2016: malaise en hoestklachten, temp 38+ onder PCM, geeft geel-bruin sputum op.
- Start AB, zonder verbetering (eerst azithromycine, later door HA nog augmentin).
- Geen verbetering, dyspnoe en hoesten blijven.

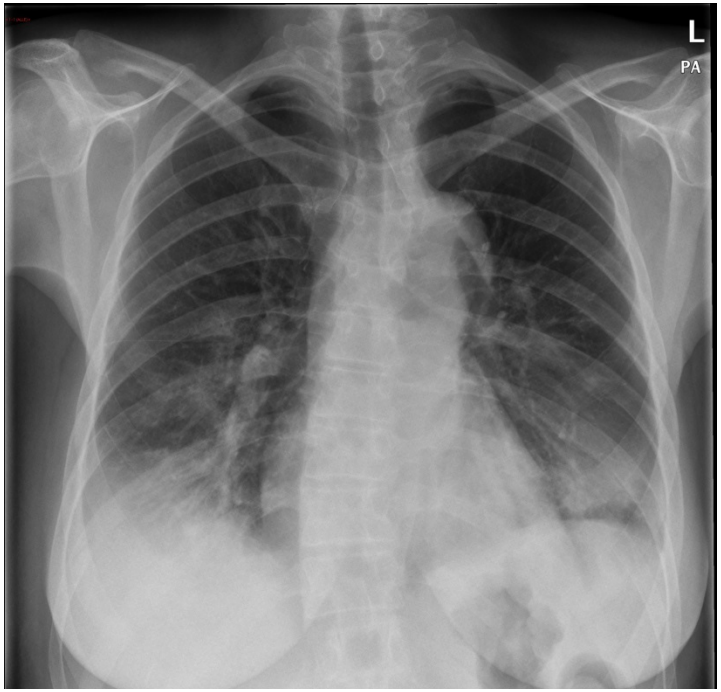

Ernstige pneumonitis onder immuuntherapie

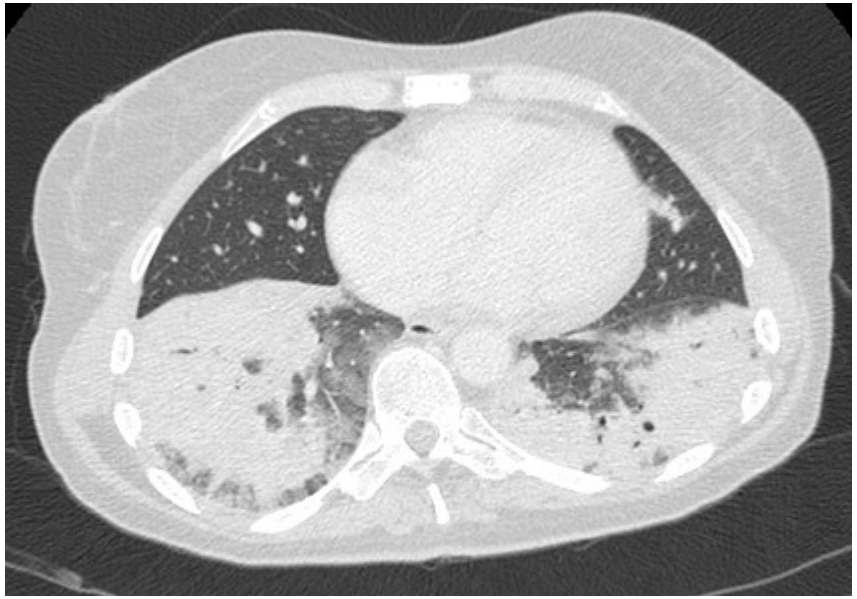

29-08-2016

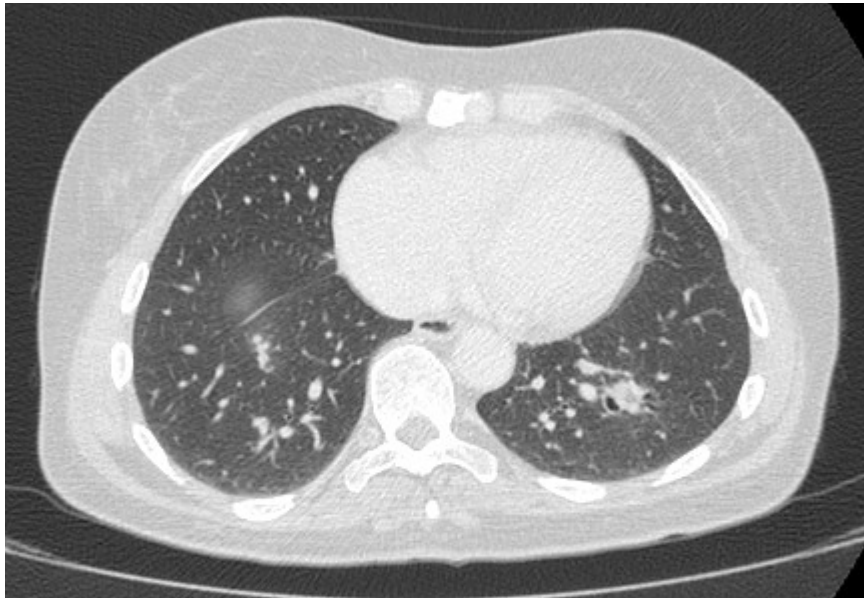

07-09-2016

Behandeling met prednisolon 1 mg/kg met vlot herstel van klachten

Casus

70-jarige man

2015 (12): gemetastaseerd melanoom (geen BRAF mutatie): lymfogeen, cutaan, solitaire hersenmetase

- Stereotactische radiotherapie, start pembrolizumab

2016 (02):

- A/ 3 cycli pembrolizumab, diarree sinds 1 dag, elk uur, collapsneiging
- LO/ geen bijzonderheden
- Lab/ geen bijzonderheden
  faeceskweek: campylobacter jejuni

Casus

Colonoscopie

roodheid in recosigmoid

distale rectum

Spontaan herstel na 2 dagen

- A/ 1 week na ontslag: symmetrische zwakte in armen/ benen, kan geen trap meer lopen, bestek valt uit handen
- LO/ symmetrisch krachtsverlies bdzds
- AO/ laboratorium volledig normaal, incl. hormonale assen
  liquor: licht verhoogd leukocyten getal, normaal glucose en eiwit
  MRI-hersenen: afname van bekende laesie, geen nieuwe afwijkingen

Casus

Werkdiagnose: Guillain-Barre syndroom, vermoedelijk tgv pembrolizumab (DD na campylobacter-infectie)

Behandeling

- Methylprednisolon 1000mg gestart
- Prednisolon 60mg/kg en afbouwschema
- Verbetering klinisch beeld

Casus

73-jarige man

M1 melanoom, wv pembrolizumab

Vlak voor 3de gift: moe++

AO:

- Kreat 438 µmol/L (was 90)
- Urine: geen dysmorfe erys
- Echo nieren: geen obstructie, normale grootte en aspect

DD: immuungerelateerde nefritis.

B/ start prednisolon 1 mg/kg

Vervolg: langzame daling kreat.

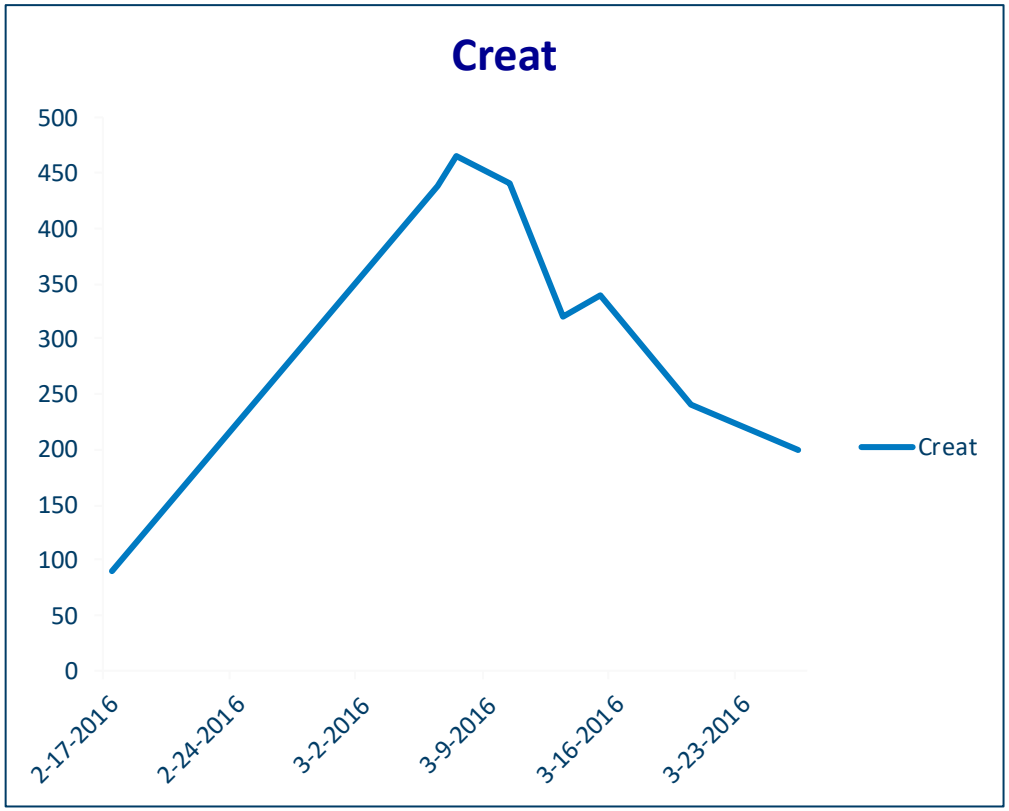

Casus

Nierbiopt: acute interstitiele nefritis met lymfoplasmacytisch cel infiltraat en acute tubulaire schade

D

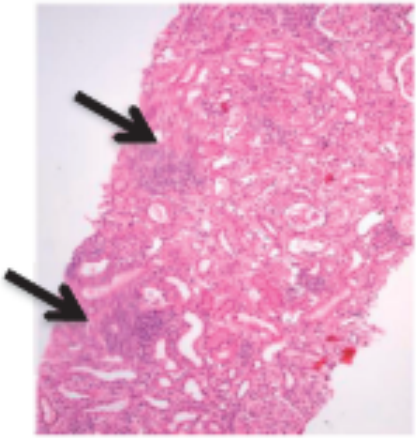

E

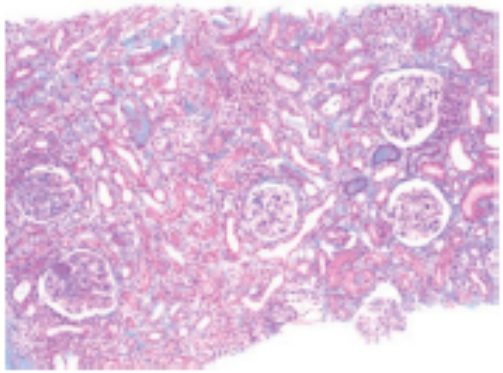

Casus

54 jarige vrouw (ZH in buitenland)

- 2009: melanoom rug waarvoor excisie
- 10-2013: uitgebreide levermetastasen
- Normaal lab (incl LDH)
- Verwezen voor behandeling met immunotherapie
- Partiele respons na 4x ipililumab/nivolumab gevolgd door nivolumab alleen

Casus

- 04-2015: beginnende progressie levermetastasen: herinductie combinatie ipilimumab/nivolumab
- 06-2015: na 4e infusie opname ivm graad 3 colitis en jejunitis, waarvoor prednison (1 mg/kg) later gevolgd door infliximab
- 09-2015: ontwikkeling van polyarthritis van praktisch alle gewrichten: behandeling met plaquenil, prednison en later infliximab (als reumatoide arthritis).

Conclusies

- Immunotherapie met checkpointremmers is een belangrijke behandelingsmodaliteit geworden bij kanker
- Immunotherapie heeft een totaal ander werkingsmechanisme dan chemo- of targeted therapie
- Immunotherapie kent een nieuw spectrum van bijwerkingen die expertise vereisen voor adequaat management

Leiden University
Medical Center

Bedankt voor de aandacht